Michel Dufour

APPRENDRE ET COMPRENDRE L'ANATOMIE

Tome 0 APPAREIL LOCOMOTEUR

- Les clés de la réussite
- Les grandes lignes de l'anatomie
- Les bases incontournables
- La méthodologie
- La logique mnémotechnique
- Présentation des membres, tronc et tête



ELSEVIER

Elsevier Masson

APPRENDRE ET COMPRENDRE L'ANATOMIE

APPAREIL LOCOMOTEUR

Chez le même éditeur

Du même auteur :

Masso-kinésithérapie et thérapie manuelle pratiques. Tome 1, bases fondamentales, applications et techniques, par M. Dufour et al. 2017, 2e édition, 336 p.

Masso-kinésithérapie et thérapie manuelle pratiques. Tome 2, applications régionales. Membre supérieur. Tronc supérieur, par M. Dufour et al. 2017, 2e édition, 424 p.

Masso-kinésithérapie et thérapie manuelle pratiques. Tome 3, Applications régionales. Membre inférieur. Tronc inférieur, par M. Dufour et al. 2017, 2e édition, 392 p.

Anatomie fonctionnelle de l'appareil locomoteur. Tome 1, membre inférieur, par M. Dufour. 2015, 3e édition, 512 p.

Anatomie fonctionnelle de l'appareil locomoteur. Tome 2, membre supérieur, par M. Dufour. 2016, 3e édition, 536 p.

Anatomie fonctionnelle de l'appareil locomoteur. Tome 3, tête et tronc, par M. Dufour. 2017, 3e édition, 424 p.

Anatomie des organes et viscères, par M. Dufour. 2018, 2e édition, 288 p.

Biomécanique fonctionnelle, par M. Dufour, M. Pillu, K. Langlois, S. del Valle. 2017, 2e édition, 568 p.

APPRENDRE ET COMPRENDRE L'ANATOMIE

APPAREIL LOCOMOTEUR

Michel Dufour

Cadre de santé en kinésithérapie, titulaire d'un DU d'anatomie clinique et d'un DU en biomécanique. Professeur dans les IFMK de l'EFOM, de Berck, de Casablanca et à Paris XIII. Co-fondateur d'Applicanat (www.applicanat.fr)

Elsevier Masson

ELSEVIER

Elsevier Masson SAS, 65, rue Camille-Desmoulins, 92442 Issy-les-Moulineaux cedex, France

Apprendre et comprendre l'anatomie. Appareil locomoteur, de Michel Dufour.
© 2018, Elsevier Masson SAS.
ISBN : 978-2-294-76043-3
e-ISBN : 978-2-294-76110-2
Tous droits réservés

Sources :
– figures 1-4, 1-7 à 1-13, 1-14b,c, 1-15, 1-17, 1-19, 1-21 à 1-23, 2-1, 2-2, 2-3b, 2-7, 2-10 à 2-13, 2-15, 2-17 à 2-23, 2-26, 2-27b, 2-28, 2-29, 2-32, 2-35, 2-36, 2-40 à 2-42, 2-44, 2-45, 2-52, 3-2 à 3-15, 3-17 à 3-24, 3-25d, 3-26, 3-27b, 3-28b, 3-29, 3-30b, 3-31, 3-32, 3-33c,d, 3-34a, 3-35 à 3-40, 3-41b, 3-42 à 3-48, 3-50, 4-1 à 4-37, 4-38b, 4-39 à 4-46, 5-1, 5-2, 5-3, 5-4 à 5-24, 5-26 à 5-45, 6-1 à 6-9, 6-10b, 6-11 à 6-19, 6-21 à 6-32, 7-1 à 7-13 : Michel Dufour
– figures 1-1, 1-6, 1-16, 1-18a, 1-20, 2-3a, 2-4, 2-5, 2-6, 2-9, 2-16a, 2-30, 2-38, 2-43, 2-47, 2-48, 2-49, 2-51, 2-54, 3-25a-c, 3-27a, 3-28a, 3-30a, 3-33a,b, 3-34b, 3-49, 4-38a, 5-25 : Adobe Stock
– figure 1-18 : auteur inconnu – malgré nos recherches nous n'avons pas été en mesure de retrouver les ayants droits de cette photo.
– figure 1-2 et 1-14 : Extrait de Gray's Atlas of Anatomy /2eme edition, Richard L. Drake, A. Wayne Vogl, Adam W.M. Mitchell, p.1-17 et 291-381, Copyright 2015 avec l'autorisation d'Elsevier.
– figure 2-16b : Bettmann / Bettmann / Getty Images.
– figure 6.10a : Buste de la reine Nefertiti, ÄM21300 Allemagne, Berlin, Ägyptisches Museum und Papyrussammlung (SMPK). Photo (C) BPK, Berlin, Dist. RMN-Grand Palais / Margarete Büsing.

Colorisation des dessins : Carole Fumat

Les praticiens et chercheurs doivent toujours se baser sur leur propre expérience et connaissances pour évaluer et utiliser toute information, méthodes, composés ou expériences décrits ici. Du fait de l'avancement rapide des sciences médicales, en particulier, une vérification indépendante des diagnostics et dosages des médicaments doit être effectuée. Dans toute la mesure permise par la loi, Elsevier, les auteurs, collaborateurs ou autres contributeurs déclinent toute responsabilité pour ce qui concerne la traduction ou pour tout préjudice et/ou dommages aux personnes ou aux biens, que cela résulte de la responsabilité du fait des produits, d'une négligence ou autre, ou de l'utilisation ou de l'application de toutes les méthodes, les produits, les instructions ou les idées contenus dans la présente publication.

Tous droits de traduction, d'adaptation et de reproduction par tous procédés, réservés pour tous pays. Toute reproduction ou représentation intégrale ou partielle, par quelque procédé que ce soit, des pages publiées dans le présent ouvrage, faite sans l'autorisation de l'éditeur est illicite et constitue une contrefaçon. Seules sont autorisées, d'une part, les reproductions strictement réservées à l'usage privé du copiste et non destinées à une utilisation collective et, d'autre part, les courtes citations justifiées par le caractère scientifique ou d'information de l'œuvre dans laquelle elles sont incorporées (art. L. 122-4, L. 122-5 et L. 335-2 du Code de la propriété intellectuelle).

Ce logo a pour objet d'alerter le lecteur sur la menace que représente pour l'avenir de l'écrit, tout particulièrement dans le domaine universitaire, le développement massif du « photo-copillage ». Cette pratique qui s'est généralisée, notamment dans les établissements d'enseignement, provoque une baisse brutale des achats de livres, au point que la possibilité même pour les auteurs de créer des œuvres nouvelles et de les faire éditer correctement est aujourd'hui menacée.

Nous rappelons donc que la reproduction et la vente sans autorisation, ainsi que le recel, sont passibles de poursuites. Les demandes d'autorisation de photocopier doivent être adressées à l'éditeur ou au Centre français d'exploitation du droit de copie : 20, rue des Grands-Augustins, 75006 Paris. Tél. 01 44 07 47 70.

Table des matières

Attention : hyper-important ! VII

INTRODUCTION 1

« Comment mettre toutes les chances de votre côté » 2

1 LA FORME : LES CLÉS DE LA RÉUSSITE 3

Caractéristiques de l'orientation « kiné » 5
Y a-t-il une anatomie spécifique au kiné ? 5
Quel prérequis sur la forme à avoir avant la 1re année ? 7
Quel prérequis sur le fond à avoir avant la 1re année ? 13
Canevas d'un cours 16
Cas particuliers 17
Constats préliminaires 19

2 LA FORME : LES GRANDES LIGNES DE L'ANATOMIE 23

Comment concevoir son enseignement 25
Comment rendre son comportement plus efficace 31

3 LA FORME : LES BASES INCONTOURNABLES 65

Références spatiales 67
Références de nomenclature 73
Usages de langage 73
Os 81
Cartilages 83
Articulations 83
Tissus fibreux 87
Muscles 95
Nerfs 101
Vaisseaux 101

4 LE FOND : MEMBRE SUPÉRIEUR (THORACIQUE) 107

Épaule 109
Bras 115
Coude 119
Avant-bras 125
Poignet-main 131

5 LE FOND : MEMBRE INFÉRIEUR (PELVIEN) 137

Hanche 139
Cuisse 151
Genou 155
Jambe 163
Cheville et pied 165

6 LE FOND : TRONC 171
Composants généraux 173
Cervical 179
Thoracique 183
Lombal 187
Sacropelvien 191

7 LE FOND : TÊTE 197
Face 199
Neurocrâne 205

8 QROC 209

9 CORRIGÉS DES QROC 213
Première partie : la forme 214
Deuxième partie : le fond 215

CONCLUSION 219

BIBLIOGRAPHIE 221

Attention : hyper-important !

Mode d'emploi obligatoire de l'ouvrage

Si vous ne lisez pas le mode d'emploi, la garantie ne marchera pas !

→ **Étudiants :** ne **lisez** pas ce livre d'un bout à l'autre, par curiosité ! Il est conçu pour être « assimilé », au fur et à mesure.

Donc, vous devez le lire dans l'ordre, **chapitre par chapitre**, en faisant une **pause** entre chacun, presque à chaque page, pour être bien sûr d'avoir compris, assimilé, d'être d'accord (pas toujours évident…), de **mémoriser** ce qui est dit et qui est juste.

Si vous arrivez ainsi jusqu'à la fin, vous aurez fait un « bond » très important pour apprendre facilement votre anatomie. C'est ça la garantie qui est visée… Sinon : mieux vaut revendre ce livre et **débrouillez-vous** !

→ **Enseignants :** c'est, en toute modestie, une simple façon d'échanger confraternellement sur ce qui, croit-on, va sans dire et provoque parfois l'insécurité de l'enseignant, ou des choix dogmatiques.

This page intentionally left blank

INTRODUCTION

© 2018, Elsevier Masson SAS. Tous droits réservés

Lisez **vraiment** bien ceci…
L'organisation des études instaure une année universitaire préparatoire après laquelle l'étudiant entreprend ses années d'études propres. Cette année préparatoire n'est pas spécifique à l'orientation ultérieure ; tout le monde y reçoit un enseignement généraliste commun, parmi lequel figure l'anatomie, jugée incontournable.
Or l'anatomie est un **énorme** morceau à avaler. Qui plus est, son apprentissage est assez **différent** selon la profession visée. Ce qui est utile diffère sensiblement selon que l'on se destine à la chirurgie, à la psychiatrie, à l'infirmerie, à la kinésithérapie, à la rhumatologie, à la gastro-entérologie, à l'ostéopathie ou autre.
L'orientation initiale pèse lourd sur les liens et les recoupements qui doivent agrémenter mais aussi faciliter l'étude de l'anatomie. La **pédagogie spécifique** à cette matière doit être clairement affichée dès le départ et servir de guide permanent au cheminement de l'étudiant, pour qui cela représente à la fois **une aide et un canevas**, face à cet investissement. Le temps passé à acquérir les bons réflexes de base est du temps largement gagné pour la suite. Cet investissement « doit » rapporter !
Cet ouvrage répond à ce besoin. Il s'agit d'un ouvrage de **propédeutique à l'anatomie** à orientation « appareil locomoteur ». La propédeutique est la science de l'apprentissage à apprendre une matière donnée dans son contexte.
Il existe des livres de « généralités » en anatomie, des livres d'anatomie *light* pour débutant, ce qui ne sert pas à grand-chose. On y apprend un peu d'histoire, un peu sur le corps, à la manière des planches d'un dictionnaire médical. Certains ouvrages poussent même les explications très loin, mais le canevas pédagogique en matière d'orientation kinésithérapique est **toujours absent, absolument et totalement absent**, quant à l'orientation kinésithérapique : elle n'est même pas imaginée !
À notre connaissance, il n'existe aucun ouvrage semblable à celui-ci, abordant la forme et le fond de l'étude de l'anatomie pour des kinésithérapeutes. On pourrait l'intituler :

« COMMENT METTRE TOUTES LES CHANCES DE VOTRE CÔTÉ »

1

LA FORME : LES CLÉS DE LA RÉUSSITE

« *La forme, c'est le fond qui remonte à la surface.* » (Victor Hugo)

© 2018, Elsevier Masson SAS. Tous droits réservés

▶ 1-1
Les 4 aptitudes requises pour un kinésithérapeute.

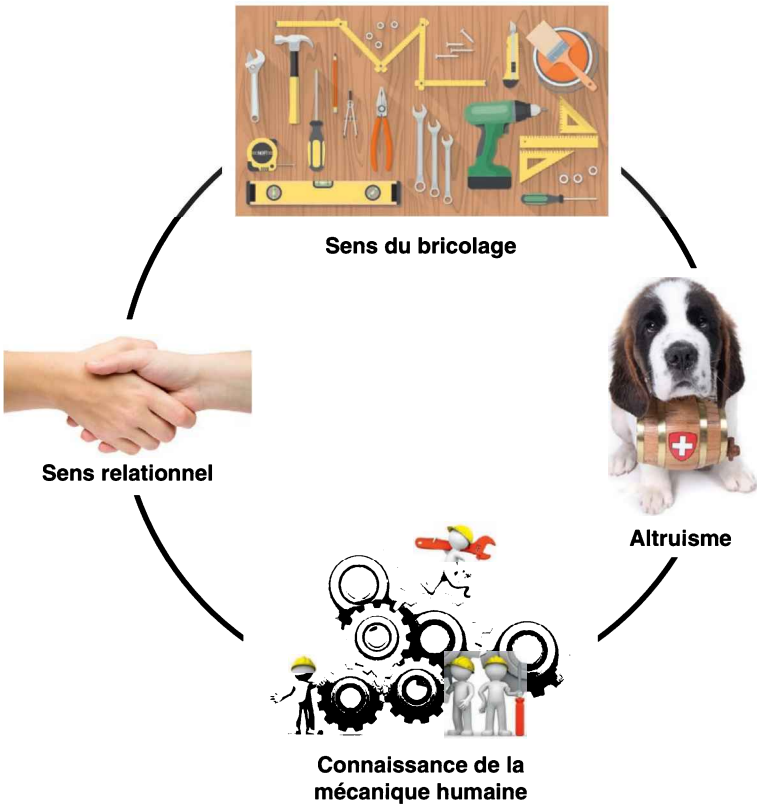

▶ 1-2
Planche de myologie du dos d'un individu forcément « quelconque ».

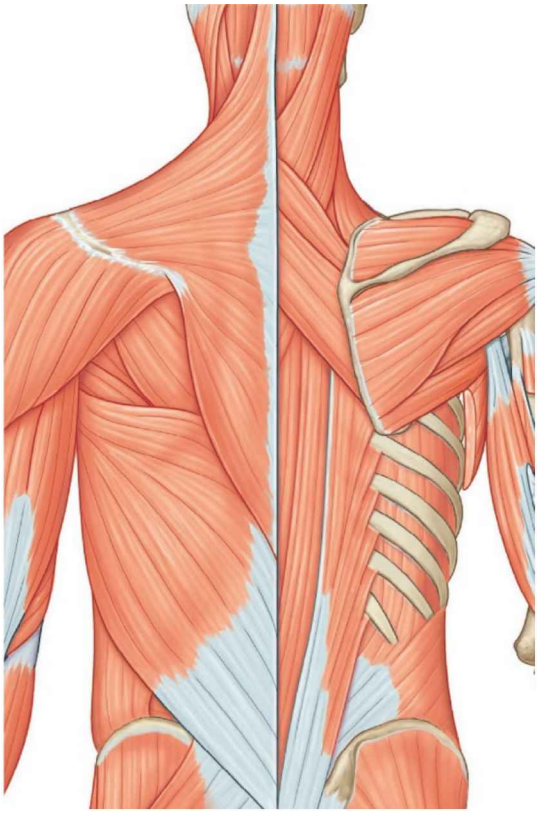

Caractéristiques de l'orientation « kiné »

Choisir de « faire kiné » suppose certaines qualités, tout comme il existe certaines qualités à avoir pour faire un bon cuisinier, un bon vendeur, un bon dentiste, etc.
À la différence de beaucoup de professions, le kiné peut travailler presque sans matériel. Ce n'est pas le cas d'un dentiste, ni d'un garagiste, ni d'un radiologue, etc. Son matériel réside en des mains habiles et une tête bien faite. Une « grosse tête » avec des mains maladroites, ou des mains habiles avec un pois chiche dans la tête ne peuvent pas donner de bons résultats.
Sans philosopher, on peut affirmer que, pour être un bon kinésithérapeute, il faut 4 choses (fig. 1-1) :

- **être un bon bricoleur**, c'est-à-dire savoir toucher, observer, **essayer** ce qui marche ou non, trouver une solution mécanique ;
- **avoir le sens relationnel**. Un mécanicien n'a pas à tenir compte de la bonne volonté ou non de la voiture, à la différence de quelqu'un qui travaille sur la mécanique humaine. Il ne s'agit pas d'être un psychologue mais de faire preuve de **psychologie** dans le soin humain, ce qui revient souvent à du bon sens ;
- **faire preuve d'altruisme**. Le gain financier suffit à un homme d'affaire mais, sans renier la nécessité de devoir bien gagner sa vie, la motivation de vouloir faire du **bien à autrui** est ici indispensable. L'ignorer, c'est aller au-devant de difficultés professionnelles certaines et de déconvenues ;
- **connaître la mécanique humaine**, c'est-à-dire **l'anatomie**. Aucun réparateur ne peut agir s'il ne connaît pas la structure qu'il a sous la main. Sans anatomie : pas de traumatologie, pas de rhumatologie, pas d'orthopédie, pas de pédiatrie, pas de pneumologie, pas de neurologie, etc. C'est la raison pour laquelle la science anatomique est le socle incontournable sur lequel tout le reste, absolument tout le reste, se construit.

Nous abordons ces différents points, d'importance inégale, dans les pages qui suivent.

Y a-t-il une anatomie spécifique au kiné ?

L'anatomie est « une ». Que le sujet soit femme ou homme, gros ou petit, musclé ou non, breton ou japonais, jeune ou non, il est bâti sur le même modèle humain, la même architecture, le même plan. Or, qui a rencontré celui qui est décrit dans les manuels d'anatomie ? Personne. C'est juste un prototype de l'espèce humaine, neutre. C'est en ce sens que l'anatomie est « une » ; c'est la fiche technique d'un individu lambda, qui ne fait aucun cas des caractéristiques propres à tout individu précis (fig. 1-2). De fait, si nous sommes bâtis dans le même moule, des variantes individuelles existent, mais ne sont intéressantes que lorsqu'elles ont un impact ou des retombées professionnelles, sinon elles encombrent l'esprit pour rien.

▶ 1-3

Il existe plusieurs façons d'envisager l'anatomie. Celle qui nous intéresse est l'anatomie « descriptive normale ».

Artistique ?

Chirurgicale ?

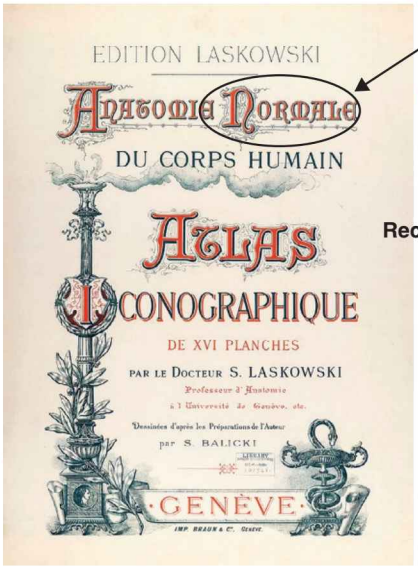

!

Radiologique ?

Pathologique ?

Reconstruction 3D ?

Palpatoire ?

Topographique ?

Comparée ?

Descriptive ?

Microscopique ?

Tératologique ?

▶ 1-4

« Piger » est un flash instantané.

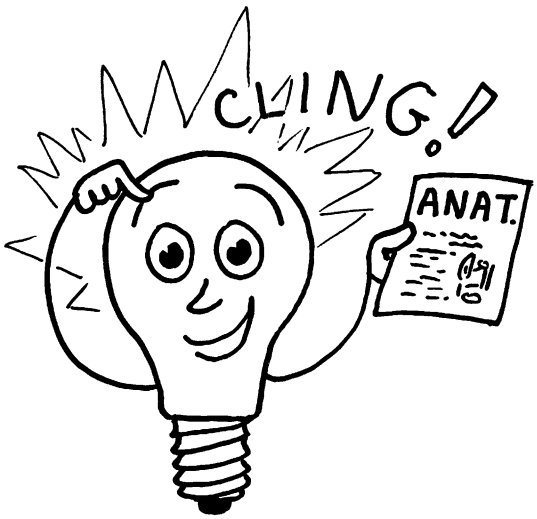

L'anatomie est multiple. En effet, le regard qui est posé sur l'anatomie par un professeur des beaux-arts, par un chirurgien viscéral, par un psychiatre, par un rhumatologue, par un chirurgien orthopédiste, par une infirmière, par un kinésithérapeute, par un professeur de gymnastique, et tant d'autres, est foncièrement différent. C'est ce que l'on appelle la **problématique** propre à chaque profession. De ce fait, il existe des ouvrages différents (fig. 1-3) : soit d'anatomie descriptive normale – sous-entendu, il existe des ouvrages concernant les variables anatomiques, voire les anomalies (anatomie tératologique) –, soit d'anatomie radiologique, soit palpatoire, soit comparée, soit chirurgicale, soit artistique, soit microscopique, soit en atlas, soit de reconstructions 3D. La base est l'anatomie dite descriptive, celle qui nomme et expose les différentes structures du corps humain.
Le kinésithérapeute s'intéresse à ce qui est important pour lui : la configuration des structures, bien sûr, mais aussi leurs rapports topographiques (préoccupation partagée avec seulement le chirurgien), et des **incidences qui lui sont propres** : les incidences palpatoires, les incidences biomécaniques, les incidences pathologiques sous l'angle fonctionnel, les incidences fonctionnelles et psychosociologiques, les incidences technologiques en thérapie manuelle et rééducation.

Quel prérequis sur la forme à avoir avant la 1re année ?

Aborder la forme, c'est d'aborder la **méthodologie**, autrement dit : comment apprendre à apprendre. C'est ce que l'on appelle, dans toutes les disciplines : une année de **propédeutique**. Cela paraît superflu à première vue ; or, c'est absolument ca-pi-tal, c'est LA condition de la réussite.
Le problème concerne 5 aspects de l'apprentissage : comprendre, apprendre, mémoriser, restituer, finaliser.

Comprendre/piger

Il y a **comprendre et piger**. La distinction ne relève pas que d'une question de langage châtié ou vulgaire. Comprendre est un processus intellectuel analytique, parfois fort complexe et laborieux. Piger est la vue instantanée (*insight*) et juste d'une réalité en court-circuitant le niveau d'analyse intellectuelle (fig. 1-4). Prenons un exemple : on explique à un enfant que le feu est dangereux et qu'il peut se brûler, il peut comprendre cela ; mais s'il touche un objet très chaud et se brûle, là il a pigé du premier coup, c'est d'ailleurs ce qu'on lui dit : « *T'as pigé, maintenant ?* ».
En anatomie, il y a des explications intéressantes, mais si l'enseignant, ou l'étudiant lui-même, peut trouver matière à piger, c'est encore mieux. Ce peut être un exemple évident, une comparaison amusante ou n'importe quoi d'autre du moment que cela lui permet de « piger ».
Être conscient de cela doit mettre l'étudiant en situation de recherche et de questionnement ; questionnement auprès de ses amis (« *Tu as pigé, toi ? Pourquoi c'est comme ça ? Tu es sûr ? Explique...* »), auprès du prof ou d'autres enseignants et avec un livre de référence qui soit un peu pédagogique.

▶ **1-5**
Les moyens mnémotechniques sont à éviter, autant que faire se peut. Il vaut mieux une mémorisation fondée sur la logique. Mais c'est parfois utile.

EXPOSITION ET PRATIQUE

DES PROCÉDÉS MNÉMOTECHNIQUES,

A L'USAGE DES PERSONNES QUI VEULENT ÉTUDIER LA

MNÉMOTECHNIE

EN GÉNÉRAL,

Comme un moyen d'abréger l'étude de toutes les connaissances humaines;

PAR AIMÉ PARIS.

La Nature, simple dans ses lois générales, emploie une grande variété de moyens.

MALTE-BRUN, *Précis de la Géogr. univ.*, tom. 2, liv. 35.

A PARIS,

Chez l'Auteur, rue des Grands-Augustins, n° 17, vis-à-vis de la rue Christine.

1825.

▶ **1-6**
Les 4 façons de restituer l'anatomie.

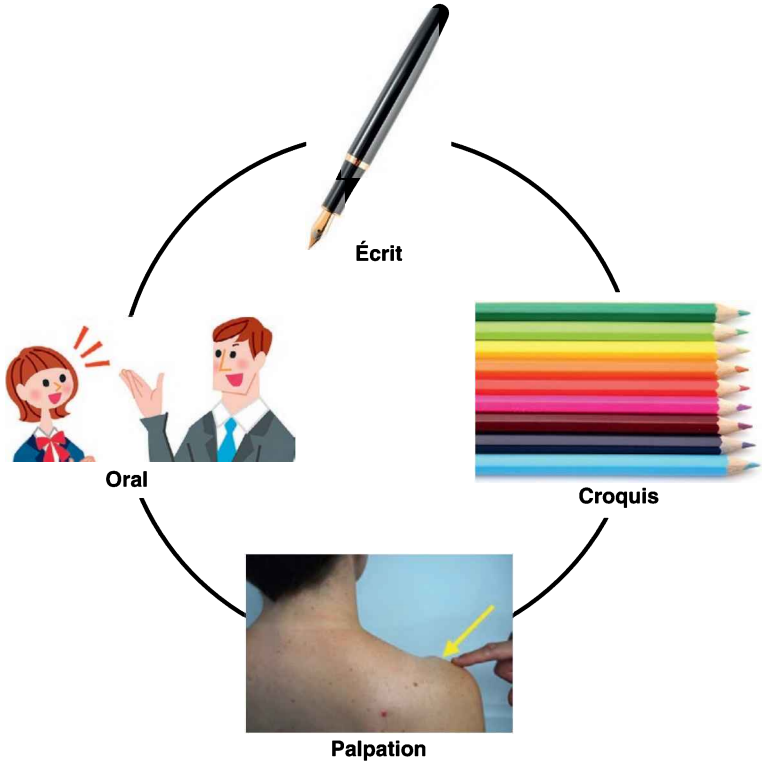

Apprendre

L'adage « *enseigner ce n'est pas remplir un vase, c'est allumer un feu* » est plein de sagesse. La soif d'apprendre ne peut concerner que les étudiants qui ont vraiment envie d'exercer le métier auquel ils se destinent. Les amateurs, les dilettantes, les « touristes » sont bien gentils mais ces lignes ne peuvent pas intéresser, refermez ce livre et débrouillez-vous… ou faites autre chose.

Apprendre, ce n'est pas seulement pour valider des ECTS (*European credits transfer system*), c'est surtout vouloir se doter d'un bagage passionnant et utile pour sa **vie professionnelle**. L'objectif est encore plus à long terme qu'à court terme.

Cela suppose qu'on établisse d'entrée de jeu une **hiérarchie** entre ce qui est capital et ce qui est secondaire, voire inutile. C'est sans doute l'étape la plus difficile ; c'est le rôle du prof plus que du bouquin. L'étudiant, lui, se sent, à juste titre, **insuffisamment armé** pour faire ce choix. Cependant, il n'est pas vierge : s'il va chercher dans ses ressources insoupçonnées, s'il se fait un tant soit peu aider par des aînés (tutorat), il a des chances de trouver des solutions ; et cela d'autant plus que ce genre de choix n'est pas figé et contraignant, mais laisse, heureusement, une certaine part d'autonomie. L'enseignant est là pour initier, aider, encourager, pas pour jouer les magnétophones.

La notion de hiérarchie existe aussi, tout simplement, dans l'ordre d'acquisition des connaissances. On ne peut pas imaginer d'aborder l'étude des muscles, par exemple, par ordre alphabétique. Il faut un **ordre logique**, fondé généralement sur leur localisation et ensuite sur leur fonction.

L'équilibre entre la découverte, la démonstration, la compréhension fonctionnelle, l'acquisition mnésique, la gestion mémorisée, la restitution selon des moyens différents rend l'apprentissage vivant et contredit le fameux par-cœur, cher pourtant à beaucoup d'anciens, ce qui faisait dire à Bernard Shaw : « *Si vous voulez apprendre quelque chose à quelqu'un, il ne le saura jamais* ».

Mémoriser

La mémorisation traduit l'**impact** qu'a eu une information. Si celle-ci n'a pas été claire ou si son contenu semble incompréhensible, il y a peu de chance que la mémoire fonctionne bien. On a alors recours à des moyens mnémotechniques qui sont l'aveu de ne rien avoir compris. Il ne faut pas pour autant les refuser s'ils permettent une acquisition rapide à moindres frais, mais ils doivent être choisis en dernier recours et avec parcimonie. Une **mémorisation fondée sur la logique** est nettement préférable (fig. 1-5).

Le mieux relève de ce que l'on vient de dire : la pertinence d'une information la rend plus facilement assimilable et mémorisable. C'est cette **pertinence** qu'il faut chercher, même lorsqu'elle n'est (malheureusement) pas annoncée distinctement par l'enseignant ou le livre.

Cela dit, en anatomie, la valeur du **croquis** a un impact visuel qui vaut toutes les démonstrations et laisse une trace mnésique vite indélébile – nous y reviendrons.

Restituer

On dit que « *ce qui se conçoit bien s'énonce clairement* ». Comment ? Il est impossible de demander à un étudiant d'énoncer une connaissance anatomique avec de la musique. La musique est un médium qui ne se prête absolument pas à l'anatomie. En revanche, le croquis oui ! Le proverbe chinois : « *un croquis vaut 1000 mots* » est parfait. Pour expliquer un chemin à suivre, plutôt qu'une longue explication, pas toujours très claire, mieux vaut sortir un bout de papier et un crayon !

Le savoir anatomique peut logiquement se traduire et s'expliciter de plusieurs façons (fig. 1-6) :

- par **écrit**, sur papier ou au tableau vert (instrument génial et simple) ;
- par **oral** ;
- par **croquis**, et non par « dessin » (*cf.* cette distinction plus loin) ;
- par **palpation**, quand cela est possible (ce qui oblige à ne pas travailler seul en permanence).

Lorsqu'on est capable de répondre à une même question par chacun de ces moyens, c'est qu'on connaît vraiment bien la chose demandée.

[1] Médium : ce qui sert de support, d'intermédiaire à quelque chose, ou de moyen de diffusion d'une information.

[2] Pour la petite histoire, sachez que dans la conquête spatiale les astronautes se sont heurtés à un petit problème : l'encre de leur stylo-bille ne parvenait plus à la bille, du fait de l'absence de pesanteur. Les Américains ont donc étudié et inventé de coûteux stylos-bille à encre pressurisée. Les russes ont réfléchi aussi, ils ont emporté… des crayons. Simplicité et efficacité SVP !

▶ **1-7**

a, b) La forme des os est influencée par les contraintes subies : l'incurvation sagittale du fémur sous la pression gravitaire est le fait d'une mobilité sagittale à la hanche et au genou.

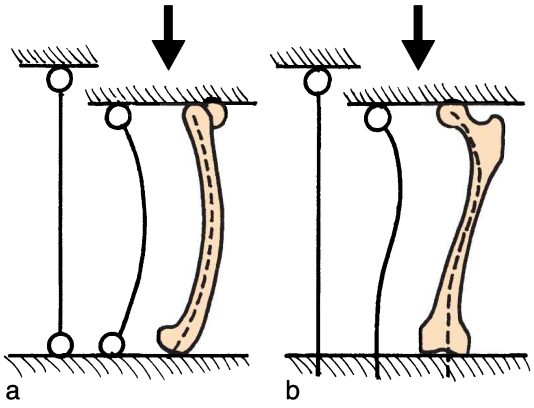

▶ **1-8**

Tubercule produit par la traction d'un ligament ou d'un tendon.

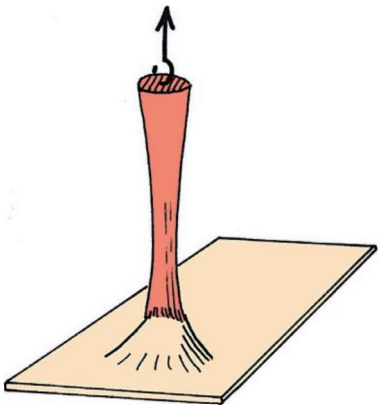

▶ **1-9**

Tubercule servant de butée osseuse. Ici, les tubercules intercondylaires du tibia servent de butées stabilisatrices dans le plan frontal pour les condyles fémoraux, tout en permettant les rotations en flexion.

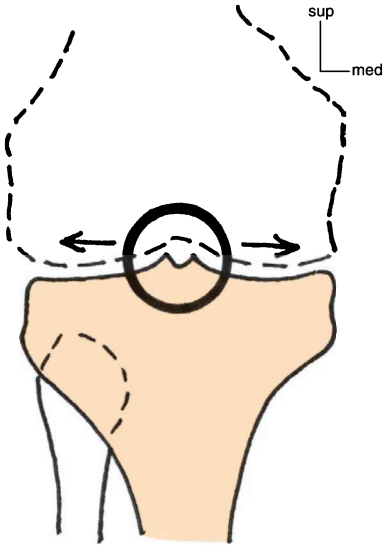

▶ **1-10**

Tubercule avec réflexion : le tendon du long extenseur du pouce change d'obliquité au contact du tubercule dorsal du radius, pour se placer dans l'axe du pouce.

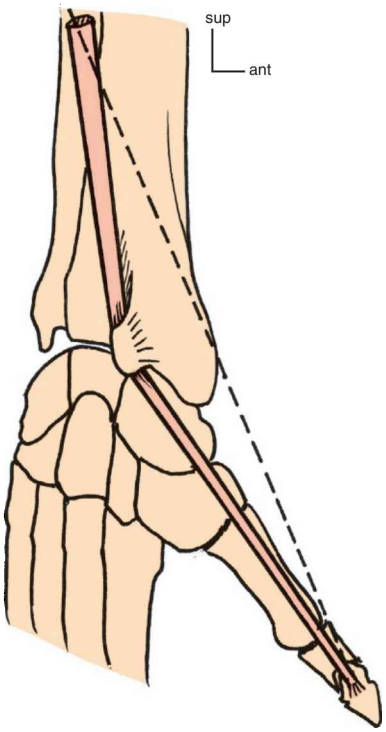

Finaliser

« Finaliser » ne veut pas dire terminer, achever, mais « donner une finalité », autrement dit : aboutir à une conséquence, une application. Il est bon de comprendre des recettes de cuisine, de les apprendre, de les communiquer à ses amis, mais surtout de savoir les réaliser ; c'est la finalité, sinon ce n'est qu'une théorie dans la tête d'un mauvais cuisinier.

La **finalité** reprend la rubrique « comprendre » que nous avons évoquée, puisque c'est bien l'application pratique de la compréhension orientée vers ce but.

Ainsi, le fait d'avoir appris pourquoi une articulation est congruente (emboîtée) et une autre non (non emboîtée) permet de mieux apprendre que la première est plus stable et que la seconde l'est moins et est exposée, par exemple, aux luxations.

De même, la morphologie d'un os s'explique en partie grâce aux contraintes auxquelles il est soumis (fig. 1-7). Connaître l'existence d'un tubercule sur un os doit faire se poser la question : pourquoi ce tubercule ? Il y a 3 réponses possibles : 1) c'est parce qu'il y a la **traction** d'un ligament ou d'un tendon qui s'insère dessus (la traction sur l'os excite l'ostéogenèse et une excroissance apparaît) (fig. 1-8) ; 2) il n'y a rien et ce tubercule est juste une **butée** osseuse (fig. 1-9) ; 3) c'est une poulie de **réflexion** pour un tendon (fig. 1-10).

Autre exemple : pourquoi le muscle deltoïde moyen est-il penniforme (et même multipenniforme), alors que ni le deltoïde antérieur ni le postérieur ne le sont ? C'est une évidence mécanique quand on a expliqué, même sommairement, le problème posé par ce muscle qui fonctionne comme un **palan** (système qui démultiplie la force en fonction du nombre de brins utilisés). Or, c'est le seul muscle latéral de l'épaule et il est important pour lui d'affronter les efforts en étant favorablement bien équipé (fig. 1-11).

Comprendre la finalité d'une structure rend sa mémorisation beaucoup plus facile et conduit à pouvoir en tirer très vite des conséquences pratiques.

▶ **1-11**
Le muscle deltoïde moyen fonctionne comme un palan (système de poulies soulageant l'effort).

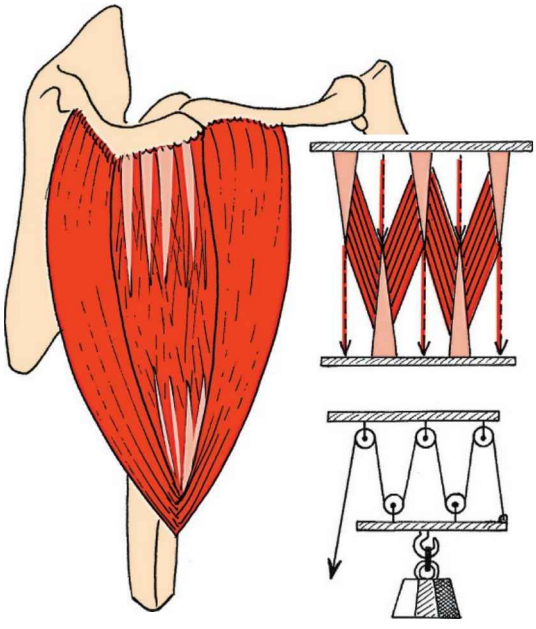

▶ 1-12
Comparaison : l'articulation tibiofibulaire inférieure, avec son jeu inférieur, fonctionne comme une pince à cornichons.

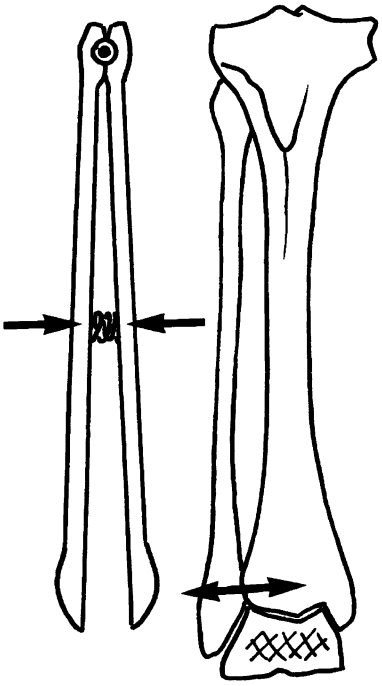

▶ 1-13
Métaphore : le tendon du court fibulaire, en se réfléchissant derrière la malléole latérale, exerce une composante dirigée en avant et en haut, à la manière dont un archer, situé à ce niveau, tirerait sa flèche.

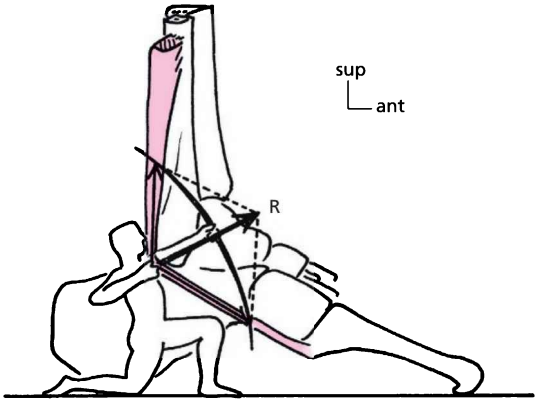

▶ 1-14
Vision de la même structure (tractus iliotibial, tendu par les muscles tenseurs du fascia lata et grand glutéal superficiel) en dessin (a), puis en croquis (b), puis en comparaison fidèle mais imagée (c).

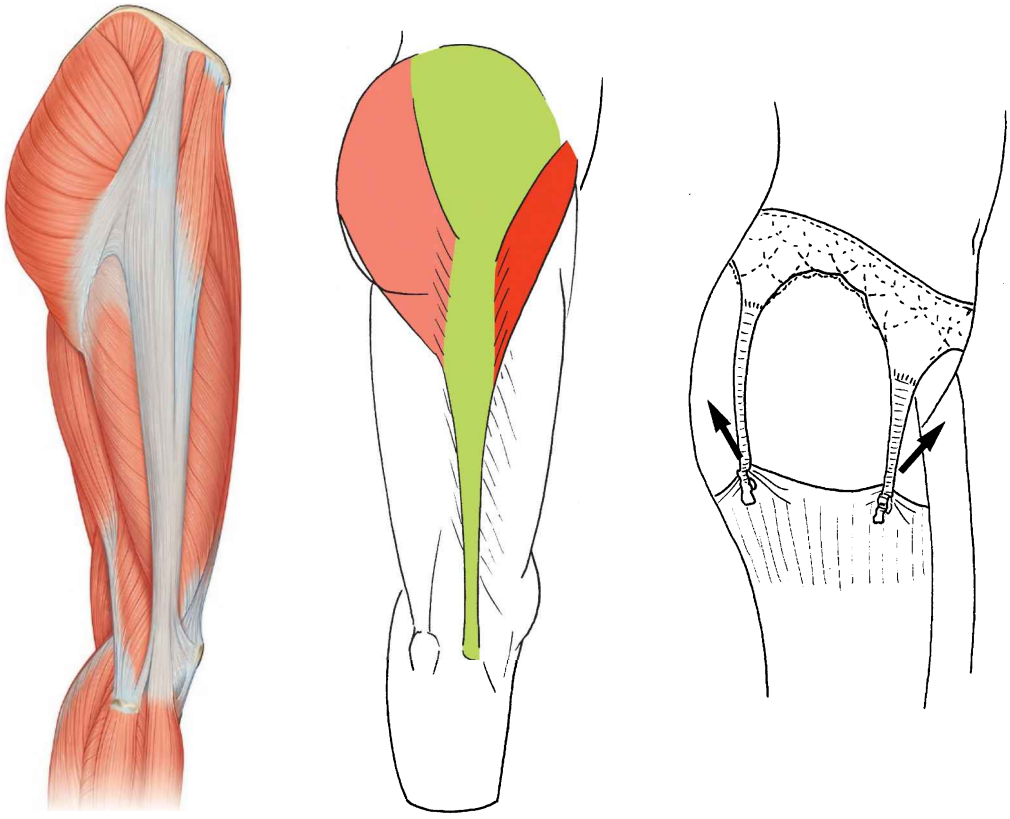

Quel prérequis sur le fond à avoir avant la 1re année ?

Le choix à faire n'est pas évident. S'il s'agit de faire une version *light* du cours d'anatomie, qui sera repris ensuite, souvent avec un contenu différent (non pas seulement en développement mais aussi en pédagogie du fait de la finalité particulière), c'est un investissement aride, détaché de son contexte et donc peu productif. C'est dommage de devoir ensuite réapprendre la même chose de façon différente. Et puis, de toute façon, *light* c'est quoi ? Résumer ? Quoi ? Comment ? Selon quels critères ? Avec quelle mémorisation ?
On peut proposer un abord véritablement **initiatique** en 7 points.

1 Présentation

La présentation du thème est à annoncer en préambule. Elle précise ce qui va être abordé : **de quoi parle-t-on** quand on parle de telle ou telle région ou structure ? Il est bon d'en spécifier la nature, le cadre ou le contexte topographique, les limites. C'est une question simple, mais qui réserve néanmoins des surprises par sa réponse éclairante dans ses prolongements.

2 Compréhension fonctionnelle

La compréhension fonctionnelle est à annoncer très vite également. Elle régit l'agencement et la configuration anatomique visés. Il faut imaginer une approche par **comparaison** (fig. 1-12), et par **métaphore** (fig. 1-13), par tout moyen permettant de saisir la présence de cette structure et d'en prévoir les composants. Seul le kinésithérapeute est au fait de l'intégration psycho-sensori-motrice et de son utilisation dans la vie quotidienne (pas seulement dans le sport, qui n'est qu'un aspect des choses).

3 Croquis

Le croquis est à prévoir, même si cet aspect sera plutôt développé en 1re année de kinésithérapie. Les croquis accompagnent chaque étape, du début à la fin, en associant un schéma simple (donc facilement reproductible) et mémorisable. Cela est absolument **ca-pi-tal.** Il faut les trouver quelque part ou les inventer à la demande.
Il faut donc distinguer le « dessin » (qui peut illustrer, mais qui n'est pas un outil pédagogique exploitable) du « croquis » (qui, très orienté pédagogiquement, doit être mémorisé et refait à volonté par l'étudiant). Éventuellement, une vue fonctionnelle ou une extrapolation **imagée** peut faire comprendre le message (fig. 1-14) – voir le chapitre 2.

▶ 1-15
Le terme « cubique » implique nécessairement une subdivision en 6 faces.

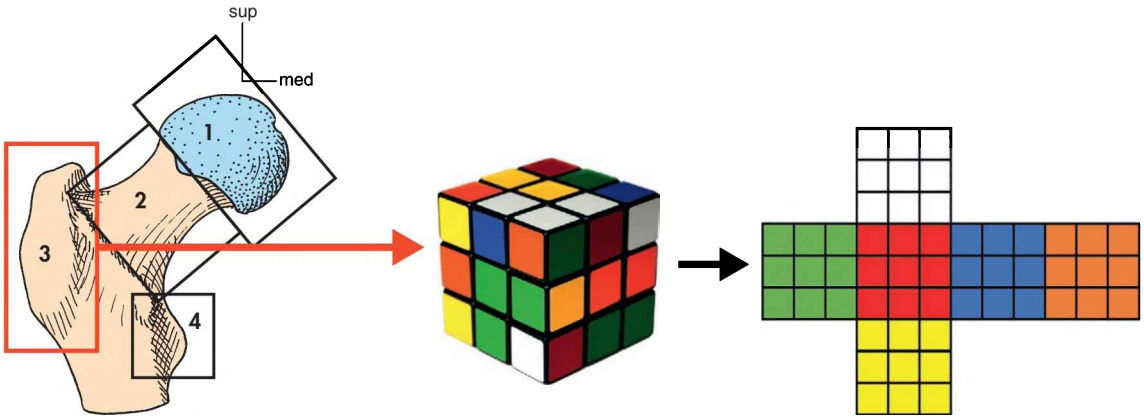

▶ 1-16
Comme en anatomie, comparer une bouteille de vin et une brique de lait revient à dresser 2 colonnes : les ressemblances et les différences.

▶ 1-17
a) Le canal carpien a les os du carpe et leur rétinaculum comme contenant, le contenu les tendons fléchisseurs et le nerf médian. b) Le thorax présente aussi un contenant (cage thoracique : sternum, côtes et vertèbres) et un contenu (poumons et médiastin). Les soins doivent tenir compte des interactions contenant-contenu.

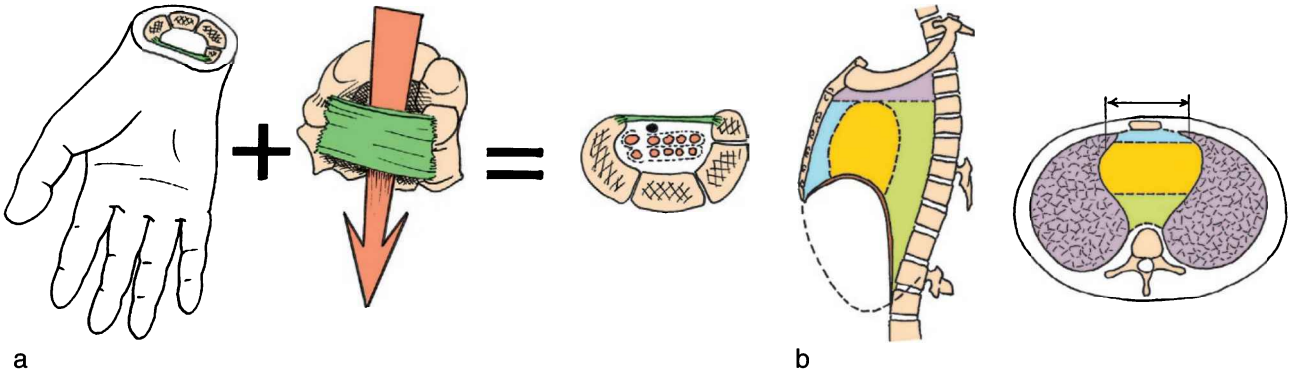

a b

4 Découpage scolaire

Le découpage est à annoncer, au moins succinctement, dès le départ. Il préside à la **clarté** et à la **logique** de l'exposé. C'est le travail préparatoire indispensable ; il doit être simple, logique et convaincant. Il permet de rationaliser les différents éléments envisagés et d'en hiérarchiser l'abord. Ça donne des : 1), 2), 3), etc. et des a), b), etc. Savoir bien disposer les cartes simplifie les choses et permet de se poser les bonnes questions, de dépister les oublis potentiels ; ainsi :

- quand on parle d'un **volume cubique**, on « sait » d'avance qu'on doit trouver « 6 faces », donc 6 paragraphes (s'il en est autrement, c'est qu'il y a une erreur quelque part) (fig. 1-15). Par exemple, le grand trochanter du fémur est grossièrement cubique, donc présente 6 faces : 5 pour des insertions musculaires et 1 accolée au reste de l'os ;
- quand on **compare** 2 éléments, on « sait » tout de suite qu'on doit avoir 2 colonnes : les « ressemblances » et les « différences » (ce qui permet de mettre le doigt sur telle ou telle singularité). Prenons l'exemple de 2 éléments : 1 bouteille de vin, 1 brique de lait (fig. 1-16). Les ressemblances sont qu'il s'agit de 2 récipients, qu'ils contiennent chacun 1 litre de liquide buvable, qu'ils ne sont pas entamés (par exemple), etc. Les différences sont que l'un est en verre l'autre en carton, que l'un contient du vin, l'autre du lait, que l'un coûte 5 € l'autre 1 €, etc. À noter que tout est comparaison : articulation pathologique par rapport à articulation saine, etc., et il en est de même dans la vie de tous les jours (telle voiture par rapport à telle autre, etc.) ;
- quand on parle d'un **volume creux** (thorax, canal carpien, petit bassin ou autre), on « sait » qu'on doit avoir un « contenant » et un « contenu » (ce qui permet de comprendre les retentissements potentiels de l'un sur l'autre et vice versa) (fig. 1-17). C'est la raison pour laquelle il est expressément demandé de ne jamais mettre d'eau de Javel dans une bouteille de soda vide ; il y a danger car un enfant verra l'apparence et non le contenu ;
- quand on parle du trajet d'un **muscle**, on « sait » qu'on doit logiquement trouver : 1 origine, 1 corps (trajet) et 1 terminaison.

5 Développement

Il faut annoncer le développement **sans le faire**, car ce sera le travail spécifique de la 1re année de kiné. Chacune des parties, ainsi décortiquée, est abordée l'une après l'autre. Le développement doit cibler le décor, en expliquer les différents aspects, toujours en attirant l'attention sur la logique, la vue spatiale, les points forts et la mémorisation à en attendre.
Le développement ne doit pas devenir du délayage et il ne faut pas perdre de vue l'essentiel. Le cadrage étant fait, le développement prend le temps de préciser le découpage pédagogique et le contenu de la structure évoquée. L'interaction étudiants-prof doit donc marcher à fond pour ne rien laisser dans l'ombre ou incompris.

6 Conclusion

C'est un récapitulatif **synthétisant** les choses « essentielles ». Seul l'enseignant sait maîtriser cet aspect, simple en apparence, du moins au début. Un livre ne peut faire cela, tant il y aurait de problématiques différentes à envisager. L'étudiant, en revanche, doit s'entraîner à pouvoir le faire, peu à peu, en se posant des questions bien orientées… et, peu à peu, ça marche de mieux en mieux.

7 Chrono-QROC

C'est aussi une question à aborder d'entrée de jeu, même si l'on en limite momentanément la portée. Les chrono-QROC doivent pointer le **niveau d'acquisition**. Il s'agit de questions à réponses obligatoirement courtes dans un laps de temps déterminé. De ce fait, la réponse varie selon qu'on ne dispose que de 30″ ou de 3′ ou même de 15′. Cela sera développé au chapitre 2, mais il est bien de le signaler dès à présent comme validant la conclusion d'une partie de cours.

Canevas d'un cours

Le déroulement d'un cours a été modifié en ce sens que le cours magistral classique est de plus en plus remplacé par une information plus ou moins étendue, et l'étudiant est chargé d'aller chercher des informations par lui-même. Une mise au point est généralement prévue, à la suite, pour déceler les points faibles ou manquants.
On pourrait discuter du bien-fondé de cette forme de pédagogie. Elle est motivée par le fait que les cours magistraux étaient souvent dispensés *ex cathedra* de façon dogmatique, le prof se comportant souvent comme un magnétophone, à tel point que son cours pouvait être retransmis par vidéo dans un amphithéâtre à côté. La pédagogie était donc réduite à sa plus simpliste expression. Non seulement le problème n'est pas résolu, mais cela accentue encore la **nécessité absolue** pour l'étudiant de savoir comment trouver et gérer les informations. C'est en quelque sorte lui qui se trouve chargé du cours.
Comment construire ce cours ?
Prenons un **exemple** très simple, anticipé pour l'instant, puisque celui-ci est déjà le fruit d'un découpage pédagogique. Prenons l'extrémité supérieure du fémur. Il faut établir un canevas, un plan d'attaque pour espérer s'en tirer bien et pour pas cher… Prenons l'exemple de l'extrémité supérieure du fémur. Voici les items du canevas :

1. Présentation	Il s'agit d'une **grosse extrémité** recourbée en dedans vers le bassin et destinée à former la hanche, enfouie assez profondément du fait d'un gros environnement musculaire.
2. Compréhension	– On remarque une **tête** plus petite que celle de l'humérus, afin d'être plus pénétrante (congruente) et donc plus stable. – On remarque aussi un **col** extrêmement long, qui permet au muscle latéral (le moyen glutéal) d'avoir un bon bras de levier pour tenir l'équilibre du bassin lorsqu'on est en station monopodale. – Comme toujours, les gros muscles puissants sont **superficiels**. On trouve aussi de petits muscles davantage orientés vers l'ajustement positionnel automatisé (équivalent des muscles de la coiffe à l'épaule) qui sont **profonds**.

3. Croquis	Ils doivent aborder les **3 plans** anatomiques, chacun révélant un aspect qui est propre à cette partie d'os (frontal, transversal, sagittal).
4. Découpage	De ce qui précède, on comprend logiquement que l'on découpe cette extrémité en **4 parties :** 1 tête, 1 col et 2 tubérosités pour les insertions musculaires périphériques (grand et petit trochanters).
5. Développement	**1. Tête :** elle est déclinée en 6 points comme toute surface articulaire (*cf.* plus loin) **2. Col :** donner sa forme, son orientation et dire ce que l'on y trouve (un sillon postérieur, dire pourquoi) avec l'insertion de la capsule à son extrémité latérale (pourquoi et quelle conséquence en cas de fracture ?). **3. Grand trochanter :** face par face (insertions des muscles pelvitrochantériens et des petit et moyen glutéaux). **4. Petit trochanter :** insertion de l'iliopsoas.
6. Conclusion	Cette extrémité assure la pénétration de l'articulation de la hanche et sa mobilité dans les 3 plans. Elle est entourée des insertions des muscles profonds de la hanche et de 2 muscles glutéaux (petit et moyen).
7. Chrono-QROC	– En 30″ : 4 parties (1 sphéroïde, 1 col long, 1 grand trochanter pour les pelvitrochantériens et les petit et moyen glutéaux, 1 petit trochanter pour l'iliopsoas). – En 3′ : tête à 2/3 de sphère, col avec sillon postérieur pour le tendon de l'obturateur interne, grand trochanter avec moyen glutéal en face supérieure, petit glutéal en face antérieure, obturateurs externe, interne et jumeaux en face médiale, carré fémoral en face postérieure. – En 15′ : tête avec fovéa et ligament de la tête ; l'extrémité du col donne insertion à la capsule et, en avant, aux ligaments ilio- et pubofémoral ; l'obturateur externe s'insère dans la fosse trochantérique de la face médiale, etc.

Cas particuliers

Parler d'anatomie en kinésithérapie revient généralement à parler de celle de l'appareil locomoteur, ce qui est logique. Il faut cependant faire quelques remarques.

La tête

La tête est souvent **oubliée** et c'est anormal. D'une part, il existe des paralysies faciales, des problèmes de l'appareil masticateur et le kinésithérapeute doit connaître ces régions. Le reste du crâne offre, par ailleurs, des insertions musculaires. D'autre part, il faut apprendre cette région du corps, même si l'on en simplifie légitimement certains aspects non directement engagés dans la pratique kinésithérapique. En effet, ignorer totalement une région, c'est s'exposer à se trouver en difficulté devant ceux qui en savent un tout petit peu et peuvent imposer une vision souvent discutable.

Le système nerveux central

Si le système nerveux périphérique est bien intégré à l'apprentissage de l'appareil locomoteur, celui du système nerveux central est **traité à part**. Le problème est clair : la neuro-anatomie est une partie bien spéciale intéressant les neurologues, et cette matière est très liée à la physiologie nerveuse. C'est un abord qui fait l'objet de livres spécifiques et de cours spécifiques.

Les viscères

En revanche, le cas des viscères pose problème. Certains organes sont, soit succinctement, soit de façon détaillée, abordés dans le cadre des pathologies qui leur sont propres. Ainsi, les poumons sont vus en pneumologie et rééducation respiratoire ; le cœur est abordé avec la physiologie de cet organe et les cardiopathies ; ce qui est urogynécologique est abordé avec les rééducations périnéales et vésico-sphinctériennes.

▶ 1-18

Quand on a le temps, on prend celui de bien s'habiller (a), mais quand il y a urgence, tant pis… (b).

▶ 1-19

Ne pas confondre juste et précis. Le cadran de gauche donne l'heure véritable mais avec imprécision, puisqu'il n'y a pas l'aiguille des minutes. Le cadran de droite donne une heure très précise, à la minute près, mais sans valeur, puisqu'il manque l'aiguille des heures.

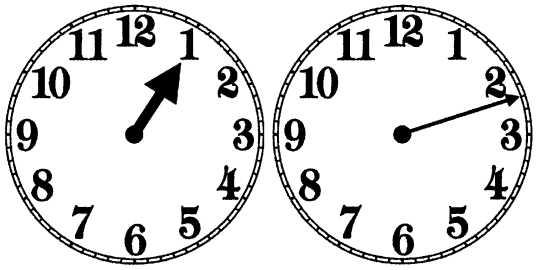

▶ 1-20

Quand c'est illisible, c'est illisible…

Reste un gros flou artistique planant sur le laryngopharynx, l'estomac, le foie, l'intestin, etc. Or, le kinésithérapeute est parfois confronté à des problèmes touchant ces viscères (les plus fréquents étant sans doute les constipations), mais il est peu armé. Ses connaissances sont insuffisantes, et pour cause : les viscères n'ont pas été étudiés. Il est donc souhaitable d'acquérir les connaissances non d'un chirurgien viscéral, mais d'un niveau **nécessaire et suffisant** pour aborder la palpation et comprendre les actions mécaniques, voire réflexes concernant ces organes.

Constats préliminaires

Apprendre facilement supposerait d'avoir compris quelques réalités pas toujours évidentes. Pour cette raison, il est nécessaire d'insister sur les vérités suivantes.

Simplicité

- D'une part : **simple ne veut pas dire facile !** Seuls les grands esprits sont capables de dire les choses avec simplicité ; les autres compliquent souvent tout, s'empêtrent dans des discours incompréhensibles. Il faut avoir déjà passé l'étape de l'intégration, la compréhension, pour arriver à conclure de façon « simple ». C'est le rôle du prof (et ensuite celui de l'étudiant intelligent et économe de son temps) ;
- D'autre part : **il n'y a pas de choses simples, il n'y a que des simplifications.** Donc : prière de laisser simple ce qui l'est, et prière de simplifier ce qui ne l'est pas. Au total, nous ne travaillerons donc que sur des choses simples… C'est encore le rôle du prof et de l'étudiant intelligent.

Essentiel et relativité

L'essentiel est forcément un **résumé** par rapport à un développement plus long. Mais cet essentiel peut varier non seulement en fonction de l'optique que l'on a (*cf.* le début de ce chapitre), mais aussi en **fonction du temps** dont on dispose pour en parler (*cf.* le paragraphe « Chrono-QROC »).
Lorsqu'on a du temps pour s'habiller, on peut se vêtir de façon soignée et recherchée ; quand il y a le feu à la maison, on se sauve et peu importe ce qu'on a eu le temps de mettre ou pas (fig. 1-18). Mieux vaut être nu et vivant qu'habillé et mort. C'est la relativité.

Juste ≠ précis

Ce n'est **pas pareil**, et il faut absolument différencier ces 2 notions. C'est un **piège** où tout le monde tombe ! Prenons un exemple : si vous avez une horloge à laquelle il manque l'aiguille des minutes, vous aurez une heure juste mais imprécise. En revanche, si vous avez une horloge à laquelle il manque l'aiguille des heures, vous aurez une indication très précise, à la minute près, mais fausse car vous ne saurez jamais à quelle heure appartiennent les minutes (fig. 1-19).
L'étudiant croit toujours que donner des précisions donnera l'illusion du savoir. Or c'est faux ! Cela prouve seulement qu'il a de la mémoire, mais qu'il ne connaît pas bien le sujet. Mieux vaut dire des choses « justes » (même si elles ne sont pas très précises) que des choses fausses (même si elles sont très précises).

Concision

Simplicité, essentiel, justesse…, ni bla-bla, ni baratin, c'est-à-dire avec **concision**. G. Clemenceau disait : « Pour faire une phrase, il faut un sujet, un verbe, un complément. Pour les adjectifs, il faut demander à l'adjudant, et pour les adverbes c'est le panier ». Il faut s'entraîner à s'exprimer réellement mais de façon concise, sans tomber dans le style « sms », qui n'est pas lisible (fig. 1-20).
En matière de concision, on peut conclure par un poème zen (*haïku*), sachant que ce genre littéraire devait répondre à des impératifs exigeants très contraignants : être le plus **court** possible… mais néanmoins raconter une action, comporter des indications de personne, de lieu, de moment de la journée et même de saison ! Cela fait pas mal de choses à énoncer en tentant de rester bref. Alors, méditez le plus célèbre d'entre eux :
Une grenouille un soir d'été,
Un étang,
« Plouf ! »

▶ **1-21**
Coupe transversale du thorax : réelle (en haut), trichée, c'est-à-dire oblique (en bas).

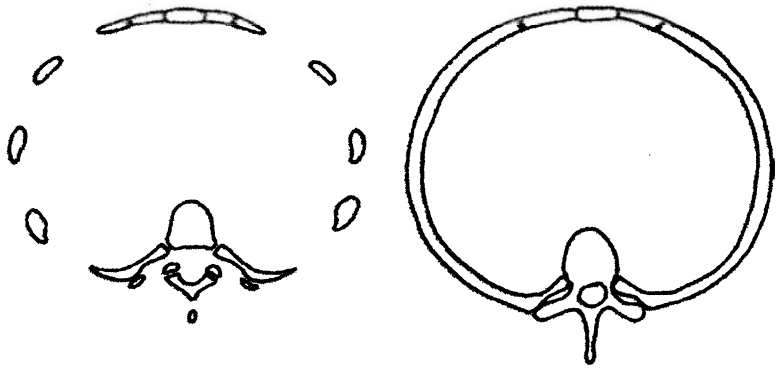

▶ **1-22**
Coupe transversale de l'épaule trichée, c'est-à-dire superposant 3 niveaux de coupe (A, B, C).

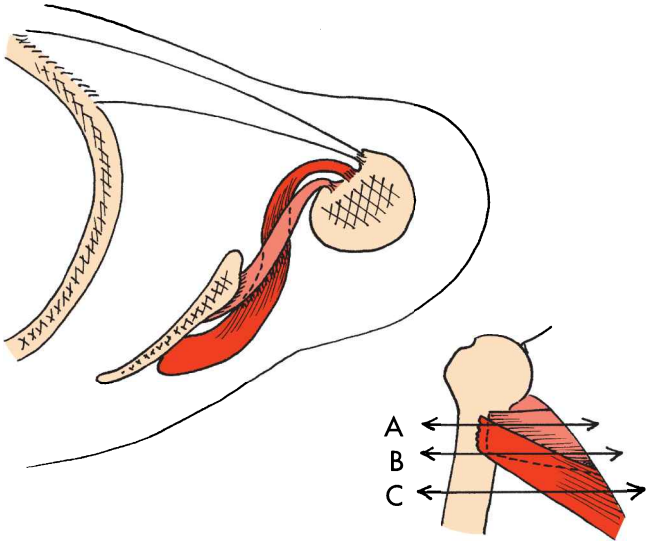

▶ **1-23**
Coupe transversale de la 1re rangée du carpe (*cf.* texte).

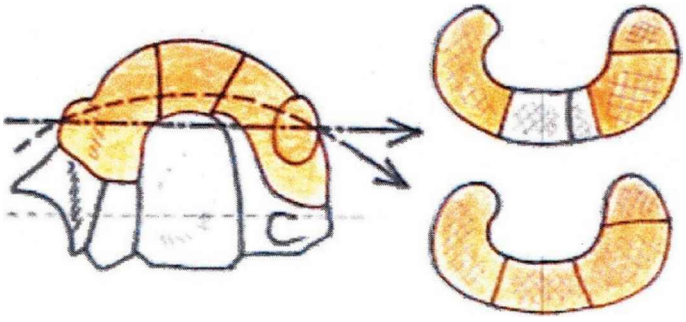

Vrai ou faux

Le vrai semble être la référence à rechercher et à exprimer (verbalement ou par croquis). Or, c'est faux. Il faut connaître la vérité et savoir l'exprimer de **façon compréhensible**, ce qui est différent !
Ainsi, dire que la Terre est ronde est faux, puisque celle-ci est aplatie aux 2 pôles. Parler de vin blanc est faux puisque le lait est blanc, mais pas le vin. En fait, cela ne fait rien ; ce qui compte, c'est **l'idée** qu'on se fait de la chose. Prenons 3 exemples en anatomie :

- **une coupe du thorax**. La coupe du haut (fig. 1-21) est la seule qui soit véridique (car les côtes étant obliques, une section horizontale en coupe forcément plusieurs), mais elle est moins rapidement compréhensible que la coupe du bas (également plus facile à dessiner). C'est donc celle qui peut prévaloir dans les croquis. Cependant, si l'on veut mentionner la présence des muscles interosseux, seule la coupe du haut le permet ;
- **une coupe de l'épaule**, montrant l'enroulement du muscle grand rond par le grand dorsal (fig. 1-22). Le croquis proposé montre bien le passage du grand dorsal qui, de postérieur, devient inférieur, puis antérieur en se dirigeant vers le dehors. Cela dit, ces muscles étant obliques, il faudrait normalement 3 coupes successives pour montrer ces 3 étapes. Le croquis triche donc en superposant ces coupes pour n'en présenter qu'une seule, plus simple à comprendre ;
- **une coupe de la 1re rangée du carpe** (fig. 1-23). Cette 1re rangée est composée de 4 os (scaphoïde, lunatum, triquétrum, pisiforme) et, si l'on veut être bien compris, une coupe doit les représenter (coupe du bas). Mais cette rangée dessinant un arc de cercle, une coupe réellement horizontale (coupe du haut) rate le lunatum et montre, à la place, un os de la 2e rangée (capitatum) et même le petit bout d'un autre os de la 2e rangée (hamatum). Devant une telle coupe, « réaliste », l'étudiant (et pas que lui) ne comprend pas très bien. La solution est donc de faire une fausse coupe, curviligne.

Finalité

Ainsi qu'évoqué précédemment, la finalité de l'anatomie pour le kinésithérapeute est le repérage, la palpation, la mise en évidence, la biomécanique, la fonction. Ces notions permettent de rechercher l'évidence, la **logique**, les procédures déductives. Ce sont autant d'atouts pour économiser l'effort de mémorisation de l'étudiant. Cela vaut donc de l'or !
Ces notions sont amenées par un bon ouvrage pédagogique, par le prof, par le recoupement des autres apprentissages (dissection, palpation, biomécanique, etc.) et par les initiatives personnelles, nécessaires et obligatoires pour avancer sûrement !

This page intentionally left blank

2

LA FORME : LES GRANDES LIGNES DE L'ANATOMIE

© 2018, Elsevier Masson SAS. Tous droits réservés

▶ 2-1
Niveaux de réussite différents selon qu'on est en mode examen (a) ou en mode professionnel (b).

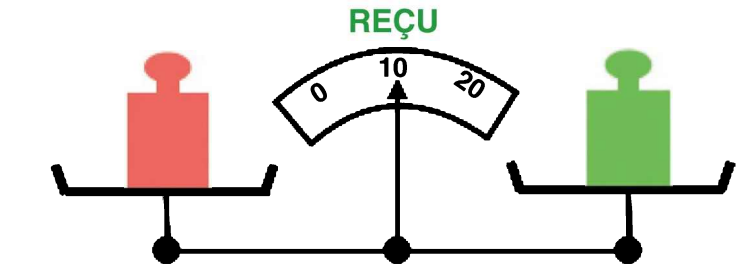

a

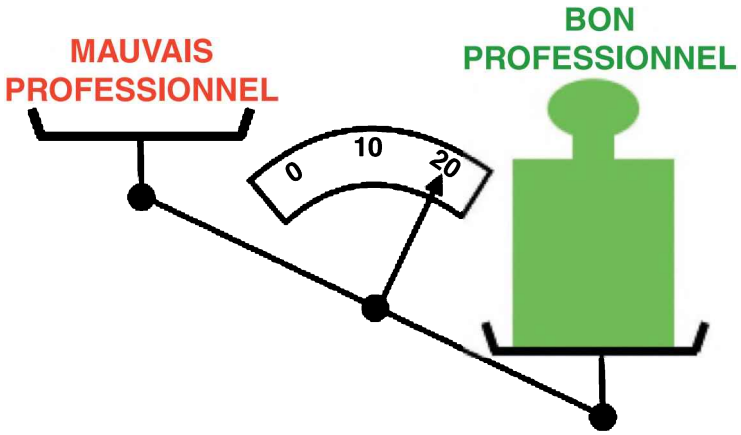

b

▶ 2-2
Sur une cible (a), mettre 4 balles au centre est un absolu irréaliste (b) ; s'en rapprocher, même avec un loupé (c) est acceptable, mais tirer n'importe où et perdre une balle est mauvais (d).

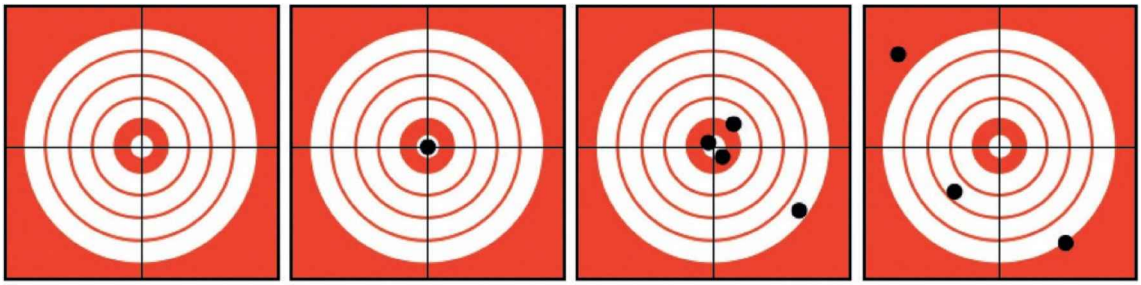

a b c d

▶ 2-3
La pièce la plus facile à poser est la dernière (a) et la plus difficile est la première (b).



a

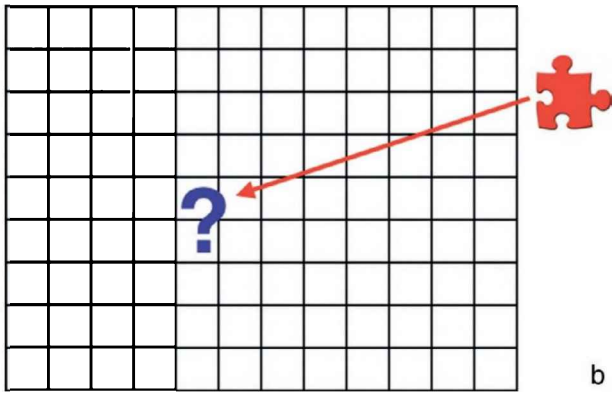

b

Comment concevoir son enseignement

La réforme des études en kinésithérapie – tendance générale toutes disciplines confondues – met l'accent sur le fait que l'étudiant doit s'approprier lui-même ses connaissances. On le cadre au départ, on lui fournit les documents et sources divers à partir desquels il doit acquérir les éléments de son apprentissage. Après quoi, une régulation vient opérer les corrections nécessaires ou développer les choses qui ne l'ont pas été. Cela part d'un bon sentiment et est théoriquement probant. En pratique, il est à craindre que l'étudiant ne puisse pas viser le bon niveau car, à moins d'être un petit génie, la pédagogie de l'apprentissage lui manque totalement et rend l'apprentissage plus dur et plus aléatoire.
Quand on se fixe comme objectif de **valider un examen**, on vise le 10/20 , mais quand on se fixe comme objectif son **avenir professionnel**, on vise le 20/20, même si on ne l'atteint jamais (fig. 2-1). Très souvent, l'étudiant qui a 11/20 pense qu'il a 1 point d'avance, alors qu'il en a 9 de retard !
Lorsqu'on vise une cible (fig. 2-2a), l'idéal absolu serait qu'en tirant, par exemple 4 balles, elles passent toutes par le même trou et au centre (fig. 2-2b), le 20/20. Néanmoins, un tir bien groupé est honorable, même si une balle est ratée (fig. 2-2c) ; on peut rater une évaluation sans que cela remette en cause un travail bien ciblé. En revanche, 3 balles n'importe où avec aussi une dans les décors (fig. 2-2d), c'est particulièrement mauvais ; cela traduit un étudiant mal formé, répondant au hasard.
Notre but, ici, est de faire toucher du doigt au lecteur qu'il peut **viser plus haut à moindre effort** s'il apprend à apprendre l'anatomie, matière qui est nouvelle pour lui et dont il ignore le pourquoi et le comment. Cela passe par la prise de conscience de certaines réalités et certaines étapes. Méconnaître ces réalités ou brûler ces étapes risque d'amener des résultats médiocres, à quantité de travail égale, ce qui est dommage, démoralisant, démotivant.
L'anatomie ne s'invente pas, mais le rabâchage qui s'associe au par cœur est une dépense d'énergie aussi pénible qu'illusoire ! Il faut réviser sans cesse et c'est ce qui fait dire à beaucoup : « *Il faut l'apprendre l'anatomie 7 fois pour la savoir une* ». Cet aspect **quantitatif** est idiot. Quand on apprend bêtement 7 fois, il n'y a aucune raison d'apprendre intelligemment la 8e.
Il vaut mieux un aspect **qualitatif** : l'apprentissage de l'anatomie est comparable à un puzzle. La pièce la plus facile à placer est, bien évidemment, la dernière. En revanche, la première est la plus difficile (et l'on cherche à tout prix un angle pour avoir au moins une chance sur quatre !) (fig. 2-3). C'est la hiérarchie de l'apprentissage qui s'opère : apprendre à classer les pièces.
L'étudiant qui est dans le quantitatif est de plus en plus débordé au fur et à mesure que le programme avance. Il lui faut avancer, revenir sur l'incompris, réviser, voire rattraper ses retards, et à la fin il est complètement débordé. L'étudiant qui est dans le qualitatif (le puzzle) **a des difficultés un peu au début**, car les liens ne sont pas faciles à établir, mais plus le programme avance, plus les choses se recoupent, la façon de faire s'automatise, le savoir commence à apparaître et à laisser sa trace. Au total, tout s'éclaire à la fin.
Pour cela, il faut comprendre les différents niveaux à viser.

1. Paul Valéry (1935) : « Le but de l'enseignement n'étant plus la formation de l'esprit, mais l'acquisition du diplôme, c'est le minimum exigible qui devient l'objet des études ». Hélas…

2. ISachez que le chiffre 7 est attaché à une symbolique, celle de l'infini. Cela veut pratiquement dire réviser indéfiniment.

▶ 2-4

Le corps humain pourrait être comparé aux assemblages d'une voiture ; on en trouve tous les éléments.

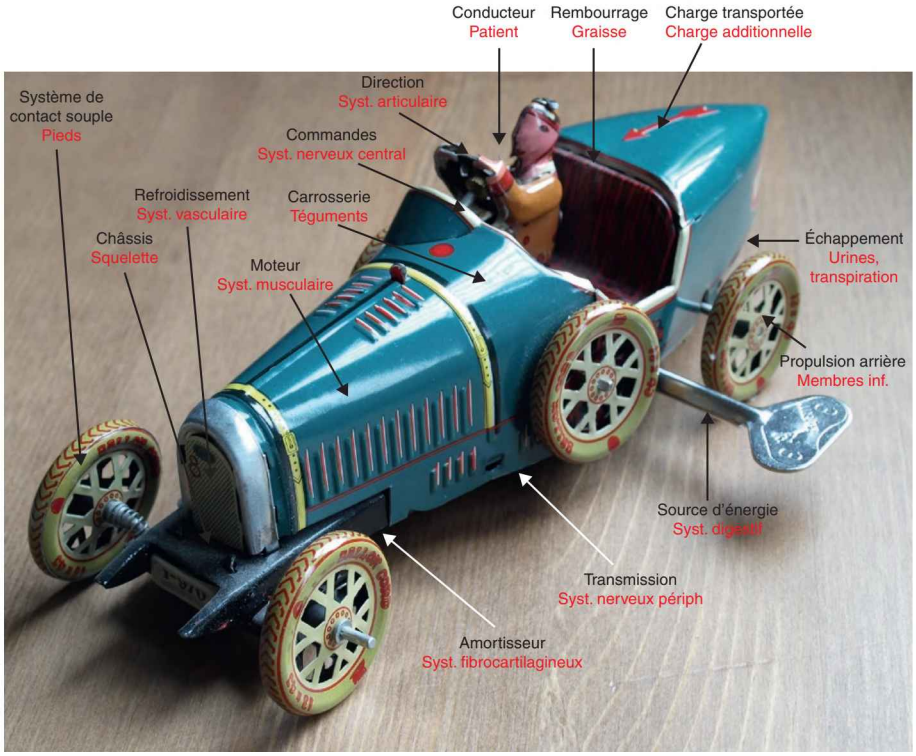

▶ 2-5

Il existe des composants du moteur humain (ostéologie, arthrologie, myologie, etc.) comme il existe des composants du moteur automobile.



Niveau 1

On pourrait comparer le corps humain à une voiture (fig. 2-4). On y retrouve tous les éléments :

Voiture	Humain
Le châssis	Le squelette
La carrosserie	Les téguments
Le moteur	Les muscles
L'échappement	La miction et la défécation
Le système d'alimentation	Le système sanguin
La source d'énergie	La transformation alimentaire
Le système de commande	Le système nerveux central
La transmission	Le système nerveux périphérique
La direction	Les articulations
La sellerie et son rembourrage	Le revêtement graisseux
Les roues (contact au sol, déplacement)	Les pieds
Les amortisseurs	Les fibrocartilages
Un coffre à bagages	Les charges portées
...sans oublier le conducteur	Notre cerveau !

Le niveau 1, c'est donc le découpage en différents systèmes, que sont : l'ostéologie, l'arthrologie, la myologie, la neurologie, l'angiologie, la topographie (fig. 2-5). N'importe quel ouvrage d'anatomie descriptive se compose ainsi et s'en tient à ce **catalogue**, ce qui est aussi passionnant que d'apprendre le dictionnaire par cœur pour faire de la littérature. Néanmoins, c'est une forme – la description – que l'on ne peut pas éliminer pour des questions de thésaurisation d'un certain nombre de connaissances nécessaires pour la suite. Reste donc à savoir comment s'y prendre intelligemment... Alors, un (bon) conseil :

« Pour oublier le moins possible... apprenez le moins possible ! »

Ce n'est pas une boutade. Il ne faut pas encombrer sa mémoire avec certaines choses :

- soit parce que c'est **déjà su** (par exemple : le pouce est un doigt opposable aux autres) ;
- soit parce que c'est **évident** (faut-il apprendre qu'on a 3 phalanges à chaque doigt, sauf le pouce ; 2 os à l'avant-bras ?) ;
- soit parce que c'est **inutile** (combien avez-vous de cils sur une paupière ? Quelles sont les 3 lignes courbes qui limitent la tête humérale ? On s'en fiche...).

Mieux vaut se concentrer sur ce qui est nécessaire. Encore faut-il établir une hiérarchie entre l'incontournable, l'utile et le complémentaire. Il faut le chercher et le trouver, avec ou sans l'aide du prof, avec ou sans l'aide d'autres étudiants ; c'est un **état d'esprit** à développer.

▶ 2-6
Lorsqu'on sature, inutile de chercher à forcer les choses.

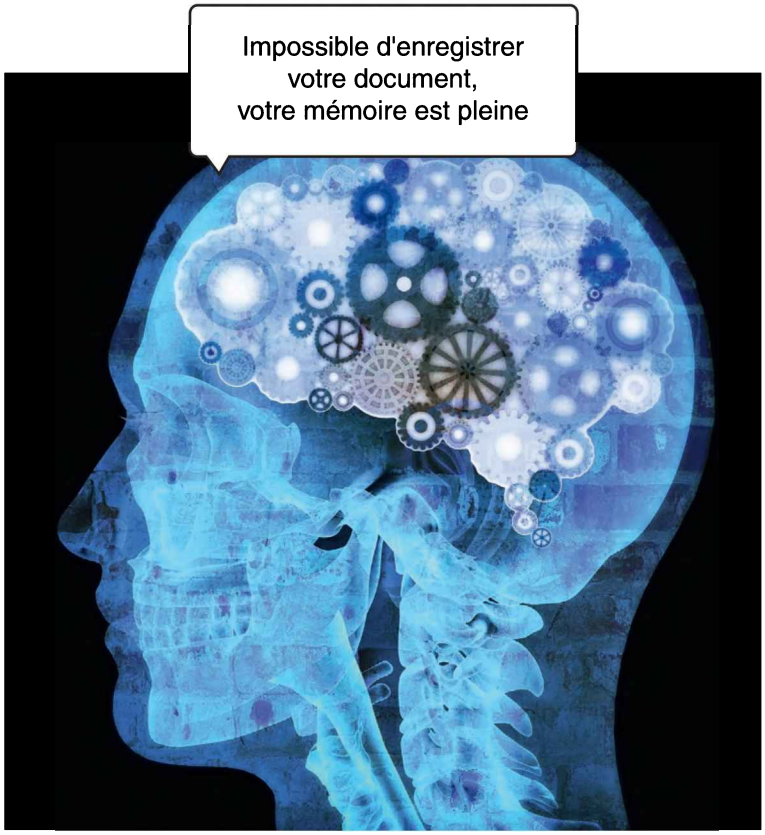

▶ 2-7
Les prolongements de l'anatomie sont la palpation, la biomécanique et la fonctionnalité quotidienne.

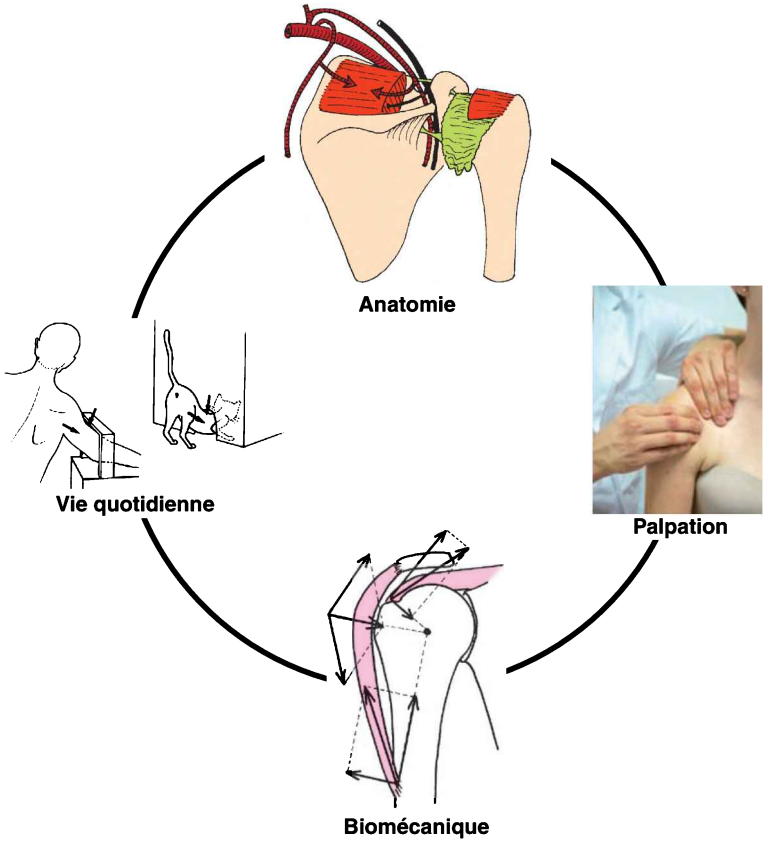

Niveau 2

C'est la suite logique de ce qui précède. Il est nécessaire de faire appel à tous les moyens (l'évidence, la logique, la biomécanique, la fonction, la palpation, etc.) pour mémoriser des choses utiles sans surcharger notre disque dur cérébral (fig. 2-6).

Ces **recoupements** avec la biomécanique, la fonction, etc., font faire un effort immédiat à l'étudiant : le pourquoi, le comment, l'ordre logique, etc. Plutôt que d'apprendre des taches colorées sur les os comme étant des insertions musculaires dont on ne sait encore rien (« *tu comprendras plus tard* » n'est pas une réponse intelligente), il vaut mieux tout de suite établir une vue d'ensemble de la situation, de façon sommaire, simpliste, mais convaincante.

Sans cette prise de conscience initiale, on voit fleurir les moyens mnémotechniques, le rabâchage, les pseudo-solutions regrettables, que l'on voit pourtant proposées et utilisées ; par exemple :

- apprendre la myologie avant l'ostéologie, pour avoir une idée des relations entre les insertions. Mais cela pose exactement le même problème dans l'autre sens : pourquoi ce muscle ici ?
- apprendre ostéologie et myologie parallèlement fait un nombre d'informations trop important en même temps et, du coup, la portée de celles-ci est limitée. Qui plus est, lorsqu'une région est ainsi bouclée, elle est vite oubliée lorsqu'on passe aux régions suivantes sans trop revenir sur la précédente ;
- apprendre l'ostéologie en l'associant à une version simpliste de la myologie : c'est alors gâcher le cours de myologie qui est ensuite bâclé.

Niveau 3

Le niveau 3 dépasse le stade strictement anatomique : la logique et la discipline acquises en anatomie doivent établir des **liens avec le reste** de la kinésithérapie, voire avec la vie de tous les jours. Là aussi, c'est un état d'esprit à acquérir coûte que coûte. Par exemple : la façon d'organiser les choses (y compris lors de l'examen d'un malade), la façon de déduire (y compris dans un bilan-diagnostic), la façon de déceler l'essentiel (y compris dans sa vie personnelle) (fig. 2-7).

Cette prise de conscience, à point de départ de « l'étude de l'anatomie », si elle gagne d'autres terrains dans la tête de l'étudiant, ainsi qu'évoqué ci-dessus, revient en boomerang sur le terrain de l'anatomie renforçant après coup la démarche d'apprentissage qui a été engagée. Au total, l'étudiant est gagnant sur beaucoup plus de tableaux qu'il ne le croit.

▶ 2-8

Les ouvrages de référence actuels que l'on peut conseiller.

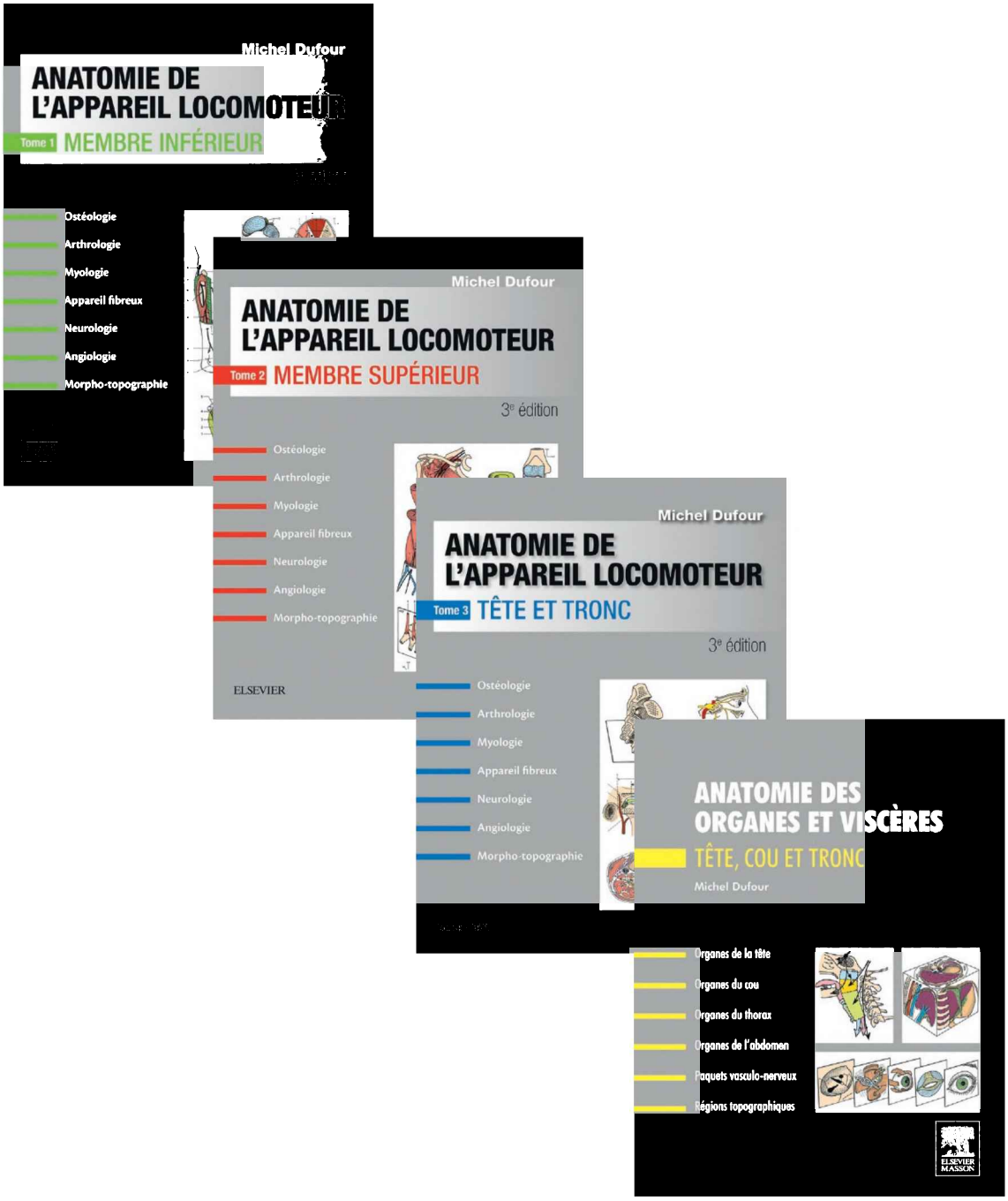

Comment rendre son comportement plus efficace

Cours

Même si le cours n'est pas le meilleur qui soit, ni le prof le meilleur qui soit, la présence au cours est un point fort ; elle n'est peut-être pas « obligatoire », légalement parlant, elle est juste « indispensable ». Il y a des phrases qui frappent, des interrogations qui interpellent et, si par bonheur, règne une certaine interactivité (que l'étudiant est en droit de susciter), les retombées sont toujours positives, par rapport au discours statique d'un livre. Bien d'accord là-dessus ?

Profs

C'est un aspect des choses que l'étudiant ne maîtrise évidemment pas. On connaît l'adage : « *un bon élève apprend même avec un mauvais enseignant* ». Cela veut dire 2 choses :

- *il appartient à l'étudiant* d'apprendre à apprendre, afin d'avoir **le meilleur rendement pour le minimum d'effort**. C'est un peu difficile à découvrir, mais le jour où l'étudiant y arrive, il regagne vite et bien le temps consacré à l'effort initial ; d'où le but de ce livre ;
- *il appartient aux instances décisionnaires* de choisir les bonnes personnes à la bonne place (« *the right man at the right place* »). On voit mal un kinésithérapeute faire cours à de futurs chirurgiens, mais l'inverse est vrai et peu de personnes s'en rendent compte. Outre l'aspect pédagogique, que tout le monde n'a pas, y compris d'excellents chercheurs, le chirurgien s'intéresse beaucoup aux voies d'abord (et pas ou peu le kinésithérapeute) et peu à la palpation ou à l'aspect fonctionnel (contrairement au kinésithérapeute). Un **kinésithérapeute-anatomiste**, c'est-à-dire formé à l'enseignement de l'anatomie (peut-être par des chirurgiens, entre autres) est le mieux placé pour enseigner à de futurs kinésithérapeutes.

Documents de référence

Il existe de très grands classiques (Paturet, Sappey, Testut, Chevrel, etc.), mais seul le Rouvière est encore édité. Ces livres sont de remarquables sources d'information et de description scrupuleuse ; en revanche, ils n'offrent aucune vision pédagogique et surtout pas à destination du monde de la kinésithérapie. À l'opposé, il existe des polycopiés et feuillets d'anatomie, plus ou moins synthétiques ou détaillés, mais sans orientation kinésithérapique non plus, et toujours sans construction pédagogique. Enfin, il existe quelques livres intermédiaires comme le Bouchet-Cuilleret, le Kamina, le Chevallier qui, plus ou moins denses, offrent un contenu intermédiaire mais, là encore, sans pédagogie particulière ni orientation kinésithérapique.

Il est délicat et même extrêmement gênant de s'auto-prescrire, mais l'ouvrage qui satisfait le mieux, tant sur le plan pédagogique (chapitres souvent tabloïdes, plans systématiques, schématisation systématique, chrono-QROC) que sur le plan d'orientation kinésithérapie, c'est l'ensemble des tomes suivants (fig. 2-8).

- Dufour M. Anatomie de l'appareil locomoteur. Tome 1 : Membre inférieur. 3e éd. Paris : Elsevier Masson ; 2017.
- Dufour M. Anatomie de l'appareil locomoteur. Tome 2 : Membre supérieur. 3e éd. Paris : Elsevier Masson ; 2017.
- Dufour M. Anatomie de l'appareil locomoteur. Tome 3 : Tête et tronc. 3e éd. Paris : Elsevier Masson ; 2017.
- Dufour M. Anatomie des organes et viscères. Paris : Elsevier Masson ; 2017.

▶ 2-9

En anatomie, plusieurs « tiroirs » présentent les listings stéréotypés, à connaître sur le bout des doigts et faciles à mémoriser. Chacun possède son énumération logique. TOF : tunnel ostéofibreux.

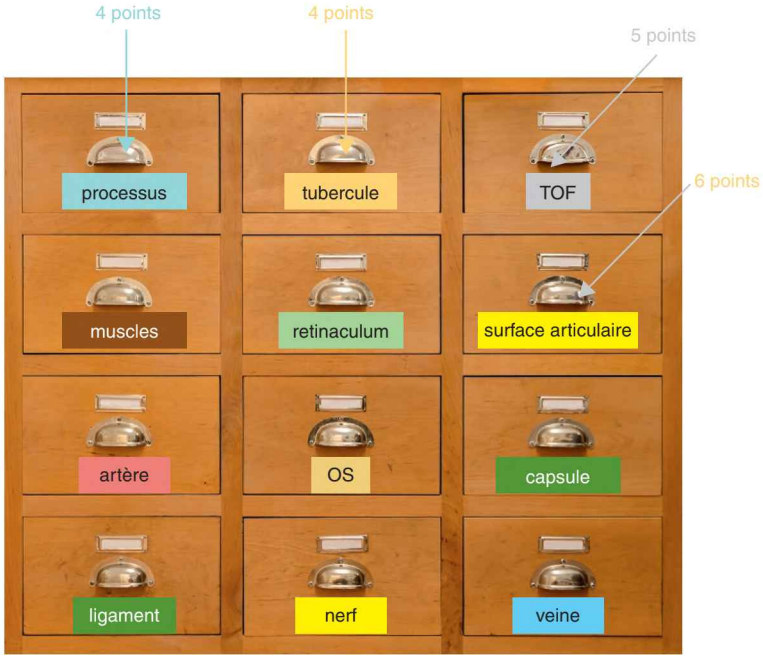

▶ 2-10

La construction du processus coracoïde de la scapula répond à des impératifs logiques : traction de ligaments qui tirent vers le haut (a), puis de muscles qui tirent vers l'avant et le bas (b), dont deux à la pointe tirent vers le dehors (c) et un, sur le côté médial, bascule le tout vers le dedans (d).

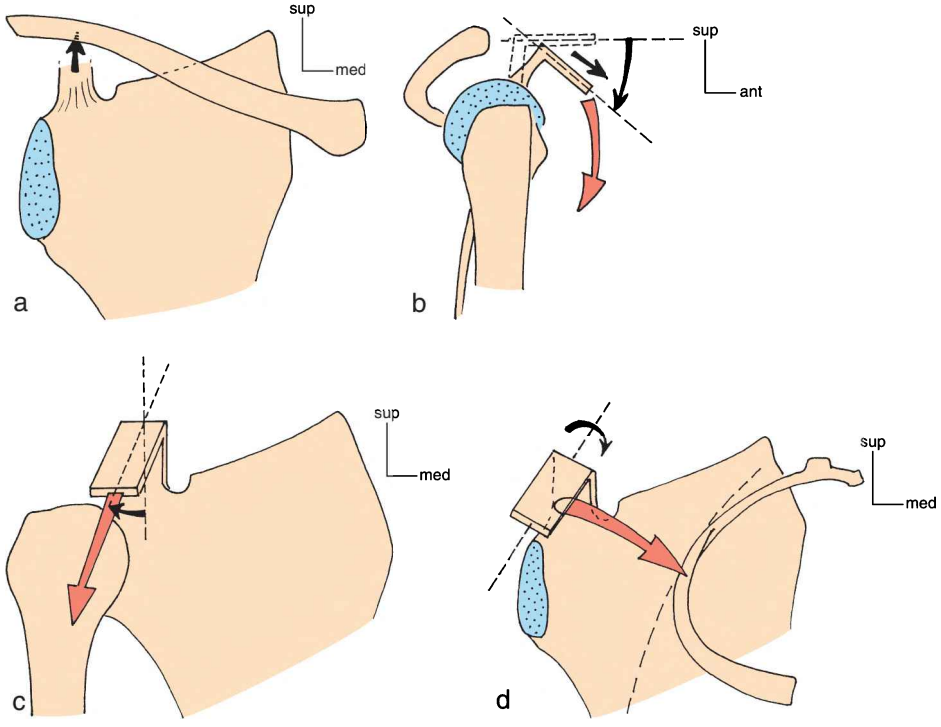

Les « tiroirs »

Chaque domaine, quel qu'il soit, possède ses **protocoles** (fig. 2-9). Impossible d'engager un acte administratif sans que l'on vous demande systématiquement : nom, prénom, nom de jeune fille, date de naissance, numéro de sécurité sociale, adresse, téléphone, e-mail, etc. Aller dans une administration sans connaître ces éléments vous fera éconduire avec un sourire moqueur, car vous devriez le savoir.

Il en est de même en anatomie. Le fait de **systématiser** les connaissances évite d'encombrer la mémoire en se posant des questions, avec les inévitables oublis et redites que cela entraîne. Voici quelques cas de figure ci-après.

Processus

Lorsqu'on parle d'un processus ou de n'importe quelle partie d'un os, les questions sont standard, toujours les mêmes. Il faut le savoir d'avance, comprendre ce principe dès cette 1re lecture, et le **retenir** : ce sera du travail en moins pour plus tard ! Ces questions sont :

- **Qu'est-ce ?** Dire si c'est une saillie, un sillon, une extrémité, etc.
- **Où est-ce ?** Situer en donnant 2 ou 3 informations hiérarchisées.
- **Quelle forme ?** Donner la forme grossière la plus approchée, qui permet si besoin de décomposer en plusieurs parties (Quelles sont-elles ? Si c'est un cube, il y a 6 faces).
- **Qu'est-ce qu'on y trouve ?** Réponse : énumérer soit les insertions, soit la surface articulaire qu'on trouve éventuellement, sur chacune des parties dénombrées.

Prenons l'exemple du processus coracoïde, à l'épaule, dont la forme répond à cette logique implacable (fig. 2-10). Il doit préalablement faire l'objet d'une présentation et d'une explication, et ensuite on peut dire :

1. Qu'est-ce ?	Saillie osseuse
2. Où est-ce ?	Situé : scapula, col, partie sup.
3. Quelle forme ?	– Doigt fléchi, recourbé en avant, bas et dehors – Composé de 2 segments : vertical et horizontal , donc avec 1 angulation entre les 2 et 1 pointe ou apex
4. Qu'est-ce qu'on y trouve ?	1. Segment vertical : aplati d'avant en arrière, car des muscles glissent devant et derrière 2. Segment horizontal : en dedans insertion du petit pectoral, qui part en bas et dedans (d'où l'inclinaison dans cette direction) 3. Angle : à la partie supérieure insertion des ligaments pour la clavicule, qui est juste au-dessus (d'où la traction vers le haut) 4. Apex : insertion commune du court biceps et du coracobrachial, qui vont vers le bas et le dehors (d'où la direction en ce sens)

1. À noter que, pour les cours et notes, il est recommandé d'employer non seulement un style télégraphique et des abréviations (contrairement aux examens !), mais surtout des phrases construites à l'envers : du général au particulier. Cet aspect sera évoqué plus loin.

2. En réalité, un segment n'est ni vertical, ni horizontal ; c'est une caricature classique simplifiée. C'est l'occasion de redire que toute description anatomique est toujours simplificatrice et schématique.

▶ **2-11**

La description écrite d'une surface articulaire doit pouvoir être commentée par des croquis appropriés. Ici, les 2 plans anatomiques pour montrer la surface et son orientation spatiale.

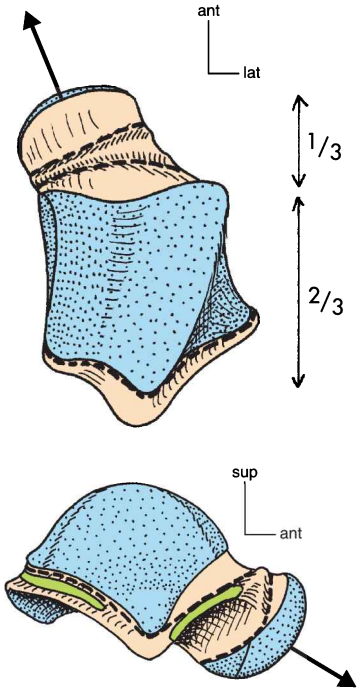

Surface articulaire

Sauf si la surface est trop petite pour qu'on la détaille, ou sauf s'il s'agit d'un type articulaire particulier, dans la très grande majorité des cas, la description d'une surface articulaire (de type à synoviale) se décline en 6 points (avec parfois un post-scriptum). Cela doit être saisi dès maintenant. Ce sont :

- **Où est-ce ?** Réponse : sur tel os .
- **Avec quoi** s'articule-t-elle ? Réponse : avec tel autre os ou telle surface. On utilise généralement le verbe : elle « répond à »…
- Quel est son **type** articulaire ? Réponse : donner le type en précisant, le cas échéant, si l'articulation est congruente ou non, concordante ou non .
- Quelle est sa **forme ?** Réponse : selon le cas, portion de sphère, ovalaire, quadrangulaire (donner le grand axe) .
- Quelle est son **orientation ?** Réponse : on utilise généralement l'expression « elle regarde en… » et on indique le dehors ou le dedans, le haut ou le bas, etc.
- **SAECH** (initiales de « surface articulaire encroûtée de cartilage hyalin »).

Remarque : selon le cas, un post-scriptum peut suivre s'il ajoute une remarque intéressante.
Prenons l'exemple de la glène de la scapula (fig. 2-11).

1. Où ?	Scapula, angle supérolatéral
2. S'articule avec quoi ?	Répond à la tête humérale
3. Type ?	Sphéroïde non congruente, non concordante
4. Forme ?	– Ovalaire à grand axe en haut et en avant – Légèrement concave en tous sens
5. Orientation ?	Regarde en dehors, en avant, très légèrement en haut
6. SAECH	(Cartilage hyalin)
Post-scriptum	– Circonscrite par un bord appelé limbus – Présente un tubercule supraglénoïdien (insertion du long biceps)

Muscle

Un muscle est plus ou moins grand : le quadriceps de la cuisse est énorme, le court palmaire de la main est minuscule. Cependant, chacun peut se décliner suivant le même principe. Le découpage qui suit doit donc être **acquis tout de suite**, avant d'avoir à se lancer dans la myologie.

Carte de visite du muscle

C'est l'introduction. On indique son nom (voire son ancien nom), son groupe (par exemple ischio-jambiers, pour les muscles postérieurs de la cuisse), sa caractéristique basique (gros, petit, divisé en x chefs, etc.).

Insertions

Il est habituel de parler d'origine pour l'insertion la plus proche de l'axe du corps, et de terminaison pour celle qui est la plus éloignée. C'est une pure convention, qui connaît des exceptions. On peut contourner la question en parlant d'insertion haute, ou proximale, et d'insertion basse, ou distale. Dans d'autres cas, on peut parler d'insertion médiale et d'insertion latérale. L'essentiel est qu'il n'y a **aucune** ambiguïté !
Origine ou terminaison, ces cases se déclinent de façon rigoureusement identique, toujours de la même façon :

Sur quel os, ou membrane, ou septum ?	Nom de la ou des structure(s)
Sur quelle partie de cet os ?	Diaphyse ou épiphyse, face ou bord, etc.
Sur quel secteur de cette partie ?	1/4 sup. ou inf., partie post., etc.
Par quel type de fibres ?	Tendon, lame tendineuse, fibres charnues ?

Il faut rappeler que, quand une information n'est pas importante, on ne la donne pas ! Inutile de tout remplir obligatoirement.

3. Cela peut paraître superflu, mais il faut remarquer que l'adjectif se rapportant à une surface articulaire correspond, malheureusement, parfois à l'os sur lequel elle est située et parfois à l'os avec lequel elle s'articule. Ce sont des habitudes sans aucune logique. Ainsi, la tête fémorale est située sur le fémur, mais l'incisure radiale est située sur l'ulna et l'incisure ulnaire sur le radius. Il faut donc le savoir ; on ne peut le deviner (mais c'est simple).

4. Voilà un bel exemple d'intérêt différent entre l'anatomie classique et générale et ce qui demandé à un étudiant en kinésithérapie. Ainsi, le type articulaire de la tête humérale et de la tête fémorale est le même, sauf que la première n'est ni congruente ni concordante, à la différence de la seconde, ce qui s'explique fort bien par la biomécanique et la fonction.

5. Se reporter aux notions descriptives traitées plus loin.

6. L'ancienne nomenclature est encore utilisée par les anciens, et notamment dans le cadre des pathologies. Ainsi, il existe une intervention de ligamentoplastie du genou qui s'appelle, en France, « DIDT », abréviation de 2 muscles qui s'appelaient droit interne et demi-tendineux, actuellement gracile et semi-tendineux.

Trajet

Cela revient à dire :

Loge ou région ?	Quelle loge musculaire, quel plan (superficiel ou profond)
Quelle obliquité ?	Direction, avec parfois une réflexion quelque part et changement de direction
Aspect général ?	Fusiforme, plat, penniforme, triangulaire, composé de plusieurs chefs ou faisceaux, etc.
Topographie ?	Version **courte** de ses rapports avec les organes voisins (*cf.* la notion de rapports, ci-dessous)

Rapports

Cette notion est capitale pour 2 types de praticiens : le chirurgien à cause de son bistouri, le kinésithérapeute à cause de ses doigts. Le problème est qu'il est difficile d'en parler, car c'est vite compliqué (il suffit de voir un scanner pour voir les changements selon la localisation) : il faut donc cadrer, systématiser et ne noter que ce qui en vaut la peine.
Prenons une comparaison dans la vie : vous êtes assis dans un amphithéâtre. Quels sont vos rapports ?
Réponse possible :

À votre droite	Par exemple une étudiante qui est assise
À votre gauche	Par exemple l'allée centrale de l'amphi
Devant vous	Par exemple une chaise vide
Derrière vous	Par exemple un autre étudiant
Sous vos pieds	Le sol, sauf si vous êtes suspendu(e) au plafond
Au-dessus de vous	Un certain cubage d'air avant le plafond

Ce sont « *vos* » rapports. Le voisin en a de sensiblement différents. Pour un muscle, c'est exactement pareil. Il ne se balade pas n'importe où. Sur son trajet, il se trouve environné par un certain nombre de structures et il faut les passer en revue (du moins celles qui sont intéressantes).
Comme le muscle a une certaine longueur, on imagine bien que ses rapports au début sont différents de ceux à la fin, et même, peut-être, de ceux au milieu. Cela veut dire qu'on peut *a priori* prévoir 3 parties : début, milieu et fin. S'il est plus court ce sera 2, s'il est vraiment très court, cela peut se réduire à une seule, et si cela se justifie, ce sera plutôt 4.
Les données pourraient se présenter ainsi (exemple imaginaire) :

Niveau	Vers l'origine	Au trajet	Vers la terminaison
En avant	**Important**	**Important**	**Important**
En arrière	Sans intérêt	Peu important	**Très important !**
En dehors	Sans intérêt	Sans intérêt	Peu important
En dedans	Peu important	Sans intérêt	Sans intérêt
En haut	Non concerné	Peu important	**Important**
En bas	Non concerné	Non concerné	Non concerné

On voit que cela peut faire beaucoup à apprendre et à dire. Notons cependant que certaines cases sont importantes, d'autres moins, voire sans intérêt (ici arbitrairement). Cela fait déjà une sélection.
Prenons maintenant l'exemple concret d'un muscle assez court ; le diviser en 2 suffit (corps et tendon). C'est le cas du subscapulaire, muscle de l'épaule situé juste en avant de la scapula (omoplate).
Cela donne :

Niveau	Au corps charnu	Au tendon
En avant	**Espace scapuloserratique**	**Fosse axillaire**
En arrière	Scapula	**Articulation scapulohumérale**
En dehors	Tendon du muscle	Sillon intertuberculaire
En dedans	Insertion du dentelé ant.	Corps charnu du muscle
En haut	Non concerné	**Voûte coracoïdienne**
En bas	Non concerné	Non concerné

Les mots en gras sont importants.

Innervation

L'innervation est toujours **double** dans la mesure où un muscle est innervé par un nerf (lequel porte un **nom propre**, comme sciatique, médian, radial, ulnaire, etc.) et où les neurones de ce nerf pour ce muscle proviennent de certaines racines spinales (lesquelles portent des **numéros**, comme C5, C6 ou T10 ou L4, L5, S1, etc.).

Ce qui se rapporte au **tronc** du nerf (*cf.* plus loin ce qui concerne les nerfs), c'est-à-dire la partie qui justifie son nom (médian, ulnaire, tibial, etc.) et qui s'appelle « tronculaire » (tronc du médian, tronc de l'ulnaire, etc.). Ce qui se rapporte à une **racine** s'appelle « radiculaire ». Un muscle a donc : une innervation **tronculaire** (nom) et une **radiculaire** (numéro). Il faut apprendre cette réalité tout de suite pour comprendre l'étude des nerfs.

Le nerf d'un muscle est généralement constant ; les racines, elles, peuvent parfois varier à une près, selon les individus et aussi les auteurs. Par exemple, pour le muscle deltoïde (épaule) (fig. 2-12) :

Innervation tronculaire	Nerf axillaire
Innervation radiculaire	Racines C5 et C6

▶ **2-12**
Le muscle deltoïde (épaule) est innervé par un tronc nerveux (T) provenant de racines (R). La zone entre les 2 traits pointillés symbolise la zone intermédiaire du plexus.

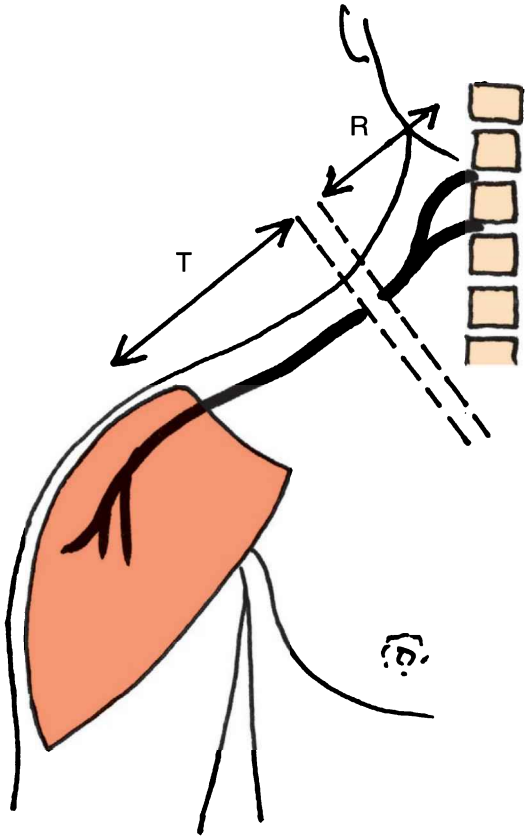

▶ 2-13
La vision d'une structure sur un sujet frais (dissection) renforce la compréhension et la mémorisation (ici, les tendons fléchisseurs des doigts, dont l'un perfore l'autre).

Action

Il ne s'agit pas de se lancer dans la biomécanique, mais de dire simplement la ou les actions principales du muscle. Toutefois, cette case est plus développée en anatomie kinésithérapique car cet intérêt est plus important que dans les livres classiques. On peut parfois distinguer une action **stabilisatrice** (plutôt pour les petits muscles profonds) et une action dynamique (plutôt pour les gros muscles superficiels). Par exemple, pour le muscle subscapulaire (épaule) :

Action stabilisatrice	Stabilisateur de la tête humérale
Action dynamique	Rotateur médial de la scapulohumérale

Nerf

Un nerf est un fil électrique qui issu d'un plexus nerveux (brachial, lombal, sacral, etc.) lui-même produit de la réunion de racines issues de la moelle épinière (*cf.* l'abord anatomique d'un nerf au chapitre 3). Il se distingue, assez logiquement, comme suit :

a. type. C'est un nerf moteur, sensitif ou mixte ;
b. origine. C'est un plexus (nom) et ses neurones proviennent de certaines racines (numéro) ;
c. trajet. Il passe… (pointer les différentes zones où le nerf passe et ses rapports à ces endroits) ;
d. terminaison. Comme une avenue, il se termine en un point à partir duquel des branches terminales vont faire encore un petit bout de chemin, chacune de son côté (comme des rues après une avenue principale) ;
e. branches. Il y en a de 2 sortes : les branches **terminales**, que nous venons d'évoquer à l'instant, et qui achèvent leur trajet dans un territoire donné, et les branches **collatérales** qui, comme leur nom l'indique, partent sur les côtés à tous les niveaux (que ce soit au niveau du tronc du nerf ou de ses terminales, tout comme il y a des rues collatérales d'une avenue puis des collatérales des rues qui la terminent) ;
f. territoire moteur, si le nerf est moteur ou mixte ;
g. territoire sensitif, si le nerf est sensitif ou mixte.
Prenons l'exemple du nerf musculocutané, du membre supérieur :

a. Type	Nerf mixte
b. Origine	Plexus brachial, racines C5-C6
c. Trajet	Fosse axillaire → perfore le coracobrachial → loge antérieure du bras, oblique en bas et dehors → gouttière bicipitale latérale
d. Terminaison	Partie antéro-lat. du coude, perfore le fascia superficiel
e. Branches	– Terminales = 2 (1 antéro-lat. + 1 postéro-lat.) qui descendent jusqu'au poignet et ne le franchissent pas – Collatérales = 1 sup. puis 1 inf. pour le coracobrachial, 2 pour le biceps (long et court), 2 pour le brachial
f. Territoire moteur	Toute la loge ant. du bras
g. Territoire sensitif	Toute la face lat. de l'avant-bras

Dissection

La notion de dissection semble réservée à la médecine. Sa pratique elle-même l'apparente à un acte chirurgical. Par ailleurs, le rapport avec la mort et les problèmes pratiques de la conservation des corps rendent son usage peu répandu, en dehors de la chirurgie ou de la recherche. Tout étudiant en médecine a plus ou moins pratiqué une dissection sur un corps embaumé (ce qui est des plus bref et de plus en plus laissé au profit de l'imagerie médicale).
En kinésithérapie, l'intérêt porte sur le corps non embaumé, ni congelé, mais **frais**. Tonus musculaire excepté, son état est tout à fait comparable au vivant. Ce fait est indispensable pour pouvoir objectiver la rénitence[7] des structures palpées, pour mobiliser les tendons ou des segments articulés, pour mettre en tension des fascias, ou simplement voir la **réalité** (fig. 2-13).

[7] Rénitence : résistance élastique à la pression (en l'occurrence du doigt).

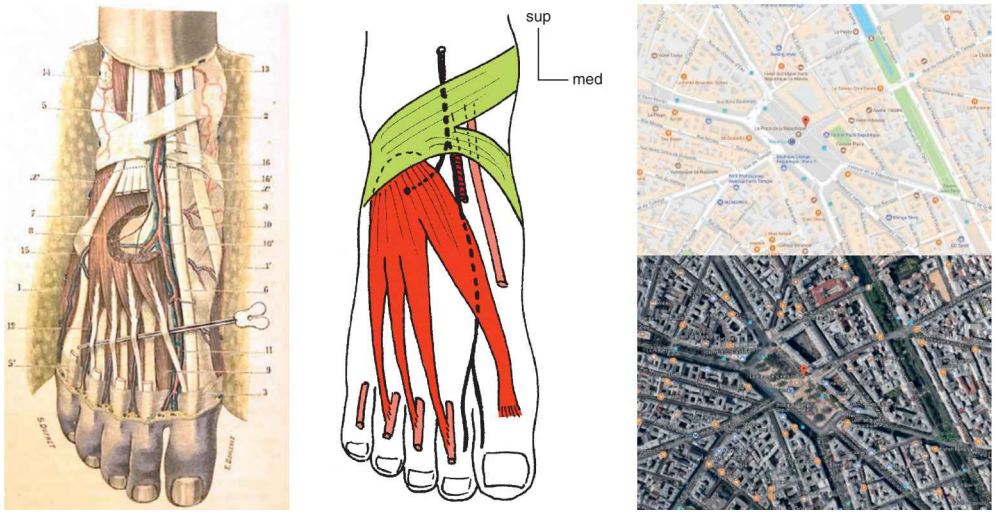

▶ **2-14**

a, b) Comparaison entre un « dessin » et un « croquis » (c'est ce dernier que l'étudiant doit viser). c) Le croquis est au dessin ce que le GPS est à la vision par avion : plus lisible.

(Source : a, Testut L, Jacob O. Traité d'anatomie topographique avec applications médico-chirurgicales. Tome II. Paris : Doin ; 1909. b, images © 2017 Google, Données cartographiques.)

▶ **2-15**

La surface courbe de la structure A est concave d'avant en arrière (conformément à l'orientation donnée) : un seul croquis suffit (a). La surface courbe de la structure B est concave d'avant en arrière et convexe de haut en bas : il y a 2 idées, donc il faut 2 croquis (b). N'en faire qu'un seul est trop difficile à dessiner et à comprendre (c).

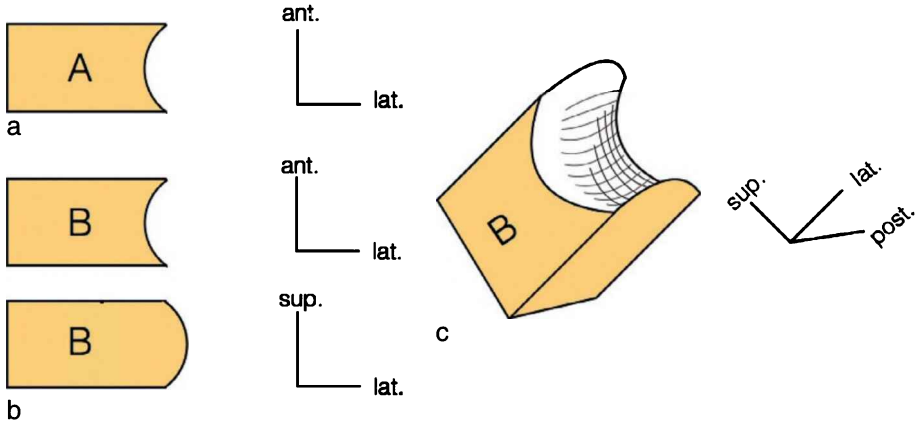

Contrairement au médecin, le kinésithérapeute est peu confronté à la mort et le mythe du kinésithérapeute sportif tend à accréditer l'idée d'une pratique orientée vers le retour à la santé optimale, ce qui n'est pourtant pas toujours le cas. Le passage en salle de dissection est donc aussi l'occasion de prendre conscience de la finitude de la vie et du respect qu'elle mérite. Cela pose la réalité de l'éthique. Enfin, il importe, si possible, que celui qui dissèque soit non seulement au fait du monde anatomique, mais aussi au fait du monde kinésithérapique. L'idéal est, en plus, qu'il soit aussi l'enseignant des étudiants concernés, afin de pouvoir faire le lien avec tel ou tel aspect du cours ou avec telle ou telle question d'un étudiant donné, à l'occasion d'un cours.

Croquis

Nous parlons de **croquis** et non de dessin (fig. 2-14a). Ce dernier a un côté artistique qui le réserve à ceux qui savent et ont le temps de dessiner. De plus, même pour celui qui sait dessiner, il est peu probable que le dessin soit aussi utile que le croquis, lequel est et doit être une caricature, et ne pas s'encombrer de réalités esthétiques qui déplacent l'intérêt et donc brouillent les cartes.
Le croquis est au dessin ce que le **GPS** est à la photographie aérienne (fig. 2-14b). Il ne prétend pas refléter l'exacte vérité ; il prétend **montrer ce qu'il faut comprendre**. C'est ce qu'on lui demande et c'est tout. La nuance est donc immense.
Le croquis répond à une intention, c'est-à-dire à une idée. Il est à mettre en parallèle avec la phrase qui doit correspondre à une idée. Ainsi :

- pour 1 idée → 1 phrase → 1 croquis (fig. 2-15a) ;
- pour 2 idées → 2 phrases → 2 croquis (fig. 2-15b) et non un croquis unique (fig. 2-15c), et ainsi de suite.

▶ 2-16
La caricature (a) reprend les traits d'un personnage célèbre (b), ici Einstein, et en exagère les points marquants afin de créer une image plus forte que la vérité.


a


b

▶ 2-17
Esquisser le carpe en vue antérieure (a) revient à faire un demi-cercle, puis à couper l'angle qui correspond à l'articulation métacarpophalangienne du pouce, séparer la rangée du haut et celle du bas, puis marquer les 2 saillies de cet interligne et placer le pisiforme en dedans de la 1re rangée, puis à achever les différents interlignes, puis marquer les saillies sur les 2 côtés du canal carpien, voire y placer le rétinaculum qui ferme ce canal, et enfin, selon le cas posé, marquer les insertions musculaires ou l'orientation des surfaces articulaires. C'est différent du réalisme de la vue réelle (b), difficile à refaire et à interpréter.

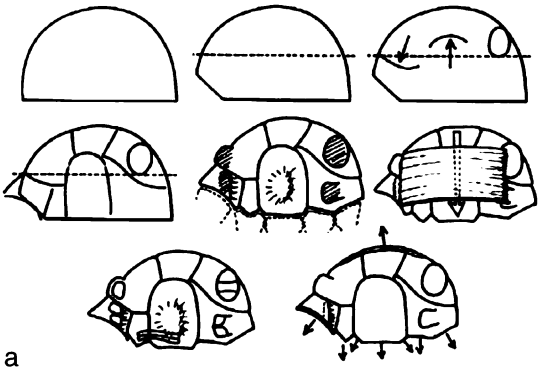
a

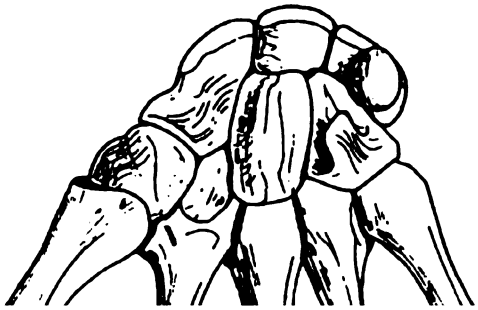
b

Réussir un croquis

Un croquis n'est pas un dessin, ainsi que dit ci-dessus. Le défaut de l'étudiant est de vouloir « dessiner » un croquis, ce qui est un non-sens ! Un croquis est avant tout une **esquisse**. Comment faire ? C'est simple :

- **D'abord savoir regarder.** Même les artistes vous le diront. Pas seulement voir, mais bien regarder : forme générale, allure, proportions, caricature possible. Un caricaturiste n'exécute pas une reproduction réaliste, comme le ferait une photographie. Il campe et force les traits essentiels pour mieux faire ressortir les faits (fig. 2-16).
- **Agir par étapes.** Il s'agit de jeter juste les lignes principales… ensuite de préciser des points remarquables… et enfin d'ajouter les éléments souhaités. Cela peut s'opérer ainsi : par exemple, pour un croquis de vue antérieure du carpe, il vaut mieux partir d'un demi-cercle, puis placer l'obliquité du trapèze, puis le pisiforme et ainsi de suite (fig. 2-17). C'est une esquisse ! On peut ensuite le meubler en fonction du souhait désiré (saillies osseuses du canal, rétinaculum, insertions musculaires, orientation des surfaces articulaires, etc.). Le tout ne correspond pas à une réalité vraie. De même, dessiner une face externe de l'os coxal est horrible pour l'étudiant, sauf s'il construit une esquisse (1 rectangle, 2 obliques et 2 courbes – 1 en haut et 1 en bas) (fig. 2-18). Cette étape doit, bien sûr, faire suite à une présentation de cet os au sein du bassin osseux.
  → Important : les différentes étapes de construction d'une coupe doivent être décalées dans le temps. Il ne faut pas chercher à « tout mettre » dès le début ; procéder par étapes est le meilleur moyen de réussir (facilité et révision automatique).
- **Impression générale ou allégorie.** Accessoirement, quand cela est possible (notamment en ostéologie), on peut tirer une image fantasmée de ce que l'on veut reproduire. Ainsi, Paturet a comparé la malléole latérale à une tête de serpent . Quant à la vertèbre cervicale en vue supérieure, elle ressemble un peu à une tête d'éléphant, le talus en vue latérale à une tête de chien (cocker), et une face supérieure de calcanéus à une cacahouète et une patate dans un rectangle (fig. 2-19a-d). Il ne s'agit pas de ridiculiser l'anatomie, mais de comprendre le quelque chose d'évocateur dans une structure… la mémorisation y trouve son compte.

▶ **2-18**
Une face externe d'os coxal est compliquée, sauf si l'on trace un rectangle vertical, 2 obliques, puis 2 courbes pour les bords supérieur et inférieur. La précision relative des traits complémentaires ne pose plus de gros problème.

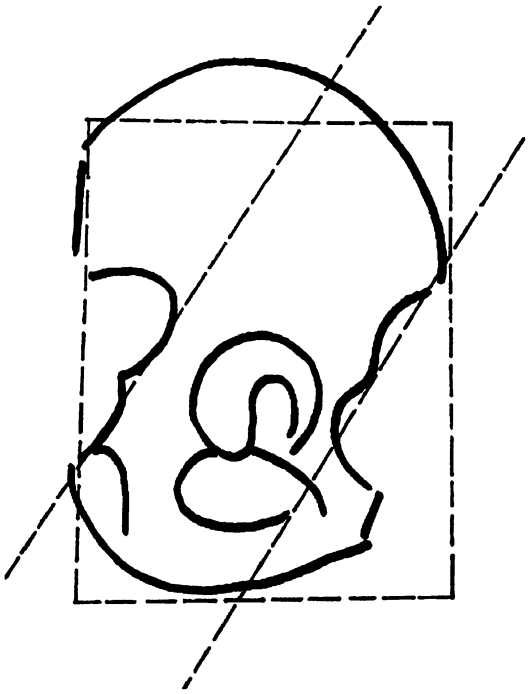

[8] Paturet G. Traité d'anatomie humaine. Tome II : Membres supérieur et inférieur. Paris : Masson ; 1951.

▶ 2-19

La malléole fibulaire (a) ressemble à une tête de serpent. La vue supérieure d'une vertèbre cervicale (b) évoque un peu une tête d'éléphant. La vue latérale du talus (c) évoque une tête de chien. La vue supérieure du calcanéus (d) est un rectangle porteur d'une cacahouète et d'une pomme de terre. Chacun est libre de son imagination, pourvu que ce soit simple et serve la représentation.

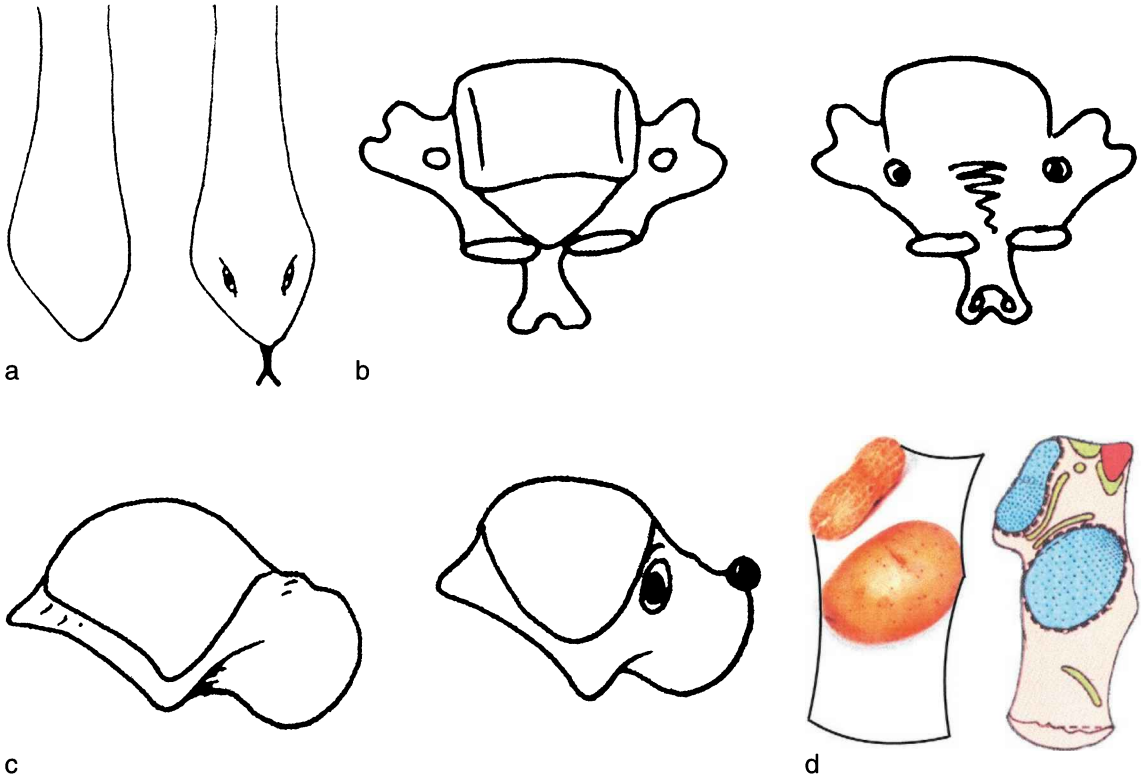

▶ 2-20

Ce croquis (a) permet de comprendre que les nerfs médian et ulnaire se partagent l'innervation motrice des muscles intrinsèques de la main ; c'est une systématisation, c'est-à-dire un tableau qui ressemble à une coupe (pour comprendre du premier coup d'œil), mais ce n'est pas une vraie coupe (b), d'une part car elle ne figure pas tous les éléments et surtout, d'autre part, car elle figure ces 2 nerfs, dont les troncs ne sont plus présents à la main ; ce serait donc une erreur de les représenter. Mais la figure a est plus facile pour mémoriser que la b pour laquelle il faudrait légender.

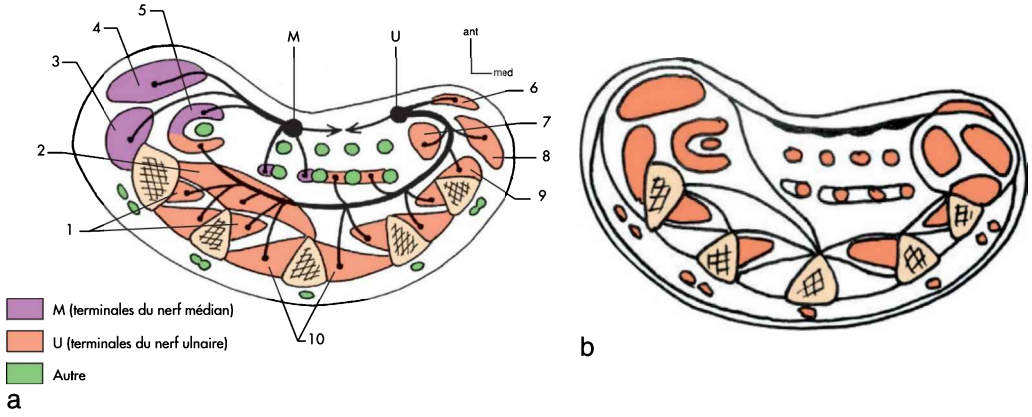

Cas de la « systématisation »

Une remarque particulière concerne ce que l'on appelle une **« systématisation »**. Cela ressemble à un croquis, mais c'est en fait un mélange entre tableau et croquis. Par rapport à un vrai croquis anatomique, la systématisation comporte des traits dessinés qui évoquent une ressemblance, mais en réalité c'est un tableau (où l'alignement de colonnes est remplacé par un cadre pseudo-anatomique).
Prenons l'exemple de l'innervation des muscles intrinsèques de la main. Ils sont innervés par les branches terminales de 2 nerfs : le nerf médian et le nerf ulnaire. Ces nerfs, en tant que tels, s'arrêtent au poignet et on ne peut donc pas les représenter à la main ; seules leurs branches terminales se dispersent à ce niveau. Mais pour bien mémoriser le nerf qui est en jeu, on peut prendre la liberté de caricaturer une coupe transversale de la main en la faussant volontairement en y faisant figurer le nerf médian et le nerf ulnaire. Il faut alors légender « systématisation » et non « coupe anatomique » (fig. 2-20a, b), ce qui serait faux.

Données du croquis

La **signalétique** est une science qui a ses règles. Il en est de même pour l'usage du croquis. Nous l'avons dit : le croquis n'a que peu de prétention esthétique ; il est surtout l'excellent médium pour faire passer un message précis. Les panneaux du code de la route en sont un excellent exemple.
Plusieurs questions se posent ; elles peuvent sembler superflues à préciser, tellement c'est simple, mais leur non-respect entraîne vite des déconvenues graves. Ce sont :

Choix

C'est la 1re question à se poser. Mieux vaut avoir choisi le croquis **juste** et mal dessiné qu'un croquis bien dessiné mais faux ou ne répondant pas à la question (fig. 2-21). N'importe qui chante très juste « dans sa tête », même s'il est incapable de produire un son correct avec sa bouche. C'est pourquoi il est capital de bien reformuler la question, afin de l'exploiter au mieux. Le choix du croquis, autrement dit l'« idée » du croquis, est plus important que sa réalisation (qu'on pourrait faire exécuter par quelqu'un d'autre). Amusez-vous à travailler à 2 : un qui **sélectionne** le choix à faire, l'autre qui l'**exécute**. C'est instructif sur la source réelle des erreurs !

▶ **2-21**
On peut s'appliquer à dessiner un beau cercle avec un compas : le croquis de gauche est juste et bien dessiné (a). Le cercle du milieu est juste aussi mais pas très bien dessiné (b). Quant à celui de droite, c'est un cercle complètement faux malgré le fait que le trait soit très bien dessiné (c).

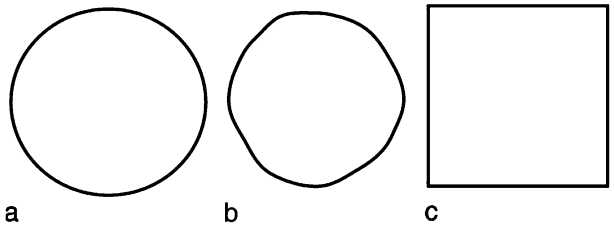

▶ 2-22

Pour montrer une surface articulaire en selle, c'est-à-dire concave dans un plan et convexe dans l'autre (ici l'extrémité médiale de la clavicule), les vues 3D (a) sont difficiles à dessiner et à comprendre. Il vaut mieux décomposer (b) (*cf.* 2-15).

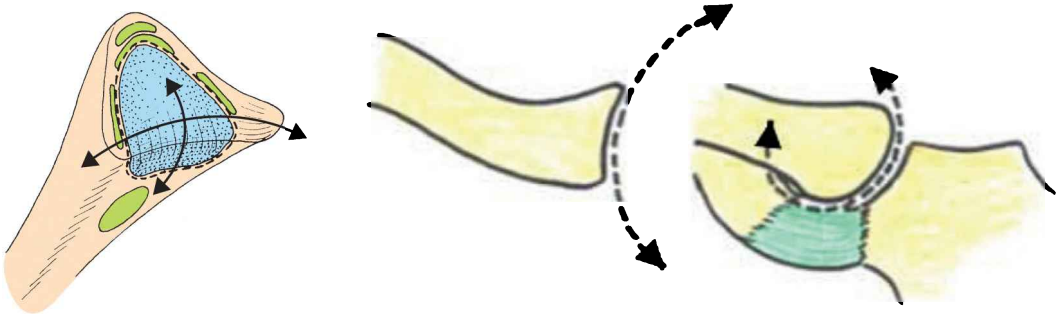

▶ 2-23

La vue de face est un mauvais choix pour apprécier la forme retroussée (a) ou busquée (b) d'un nez, à l'inverse d'une vue de profil.

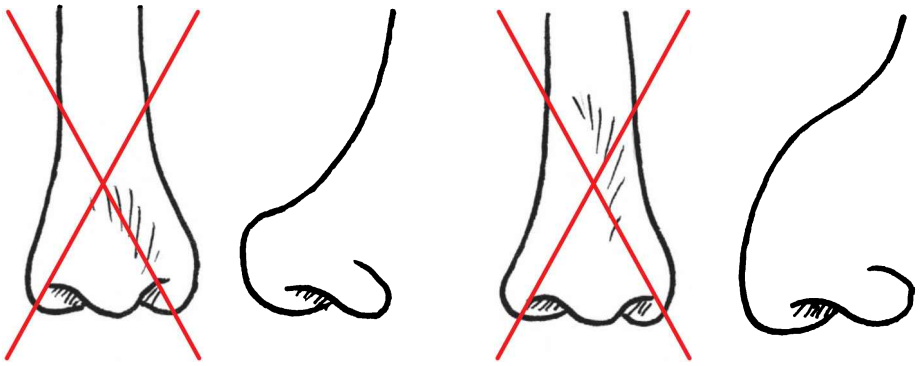

Sélection du plan

Il faut choisir un **plan anatomique**. Il est déconseillé de partir dans des vues « 3D » en perspective, avec des ombres, etc. (sauf cas particulier et simple), car c'est trop difficile et souvent moins évocateur que des vues plan par plan (fig. 2-22).
Par ailleurs, il faut savoir sélectionner le bon plan en se plaçant perpendiculairement à lui. Ainsi, pour voir que quelqu'un a le nez retroussé ou le nez busqué, il faut éliminer les vues de face ou de dessus au profit d'une vue latérale, seule adaptée (fig. 2-23).

Nombre de plans

Tout dépend de la question posée mais, en gros et *a priori*, on peut répondre 3, par principe de départ. D'une part, car le nombre n'est ni trop ni trop peu et, d'autre part, parce que cela peut coïncider avec les **3 plans de l'espace** (ici plans anatomiques). Il y a de fortes chances pour qu'avoir présenté les 3 plans anatomiques permette de prétendre avoir fait le tour de la question posée (fig. 2-24).
Cet *a priori* du nombre peut être révisé à la baisse ou à la hausse en fonction de la densité de la question ou du temps dont on dispose.

Taille

Le défaut classique est, curieusement, de toujours faire trop petit. Par voie de conséquence, l'étudiant ne peut figurer clairement ce qu'il veut mémoriser ou montrer. Il faut **faire grand**, occuper toute la place dont on dispose. Si l'espace est divisé entre plusieurs croquis, il suffit de prévoir la place de chacun, quitte à faire en plus petit un croquis d'introduction, par exemple quand on présente une question (ce qu'il faut s'entraîner à faire).

▶ **2-24**

La dernière vertèbre lombale (L5) vue dans chacun des 3 plans anatomiques. Cela permet de prétendre avoir fait le tour de la question. Les caractéristiques les plus importantes sont en (a), puis en (b), enfin la vue (c).
(Source : extrait de Dufour M. Vertèbre L5. Kinésithérapie la Revue 2016 ; 176-177 : 76-78. Copyright © 2016 Elsevier Masson SAS. Tous droits réservés.)

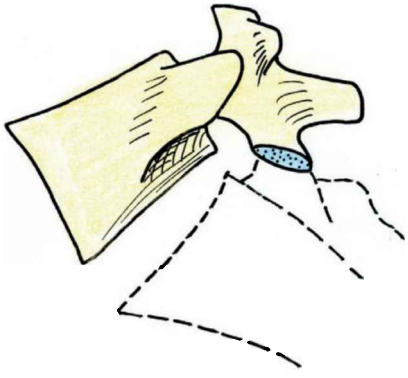

a

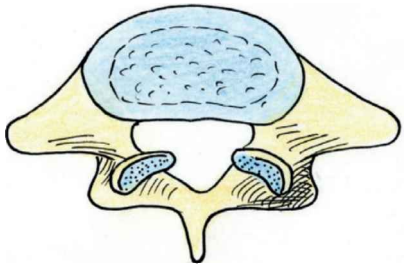

b

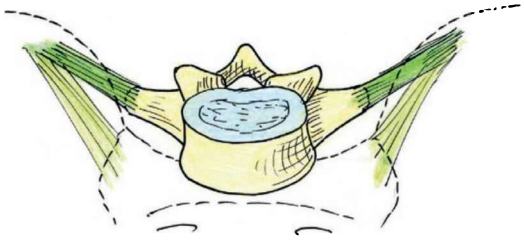

c

2-25

Une signalisation sans couleur (a) perd beaucoup de sa signification (b) ; quant au texte (c) : il n'y a pas le temps de le lire. Évidence de compréhension et rapidité sont ici les maîtres mots.

a b c

2-26

Les codes couleur classiques (a) conviennent à la plupart des croquis (artères rouges, veines bleues, etc.). Un code couleur spécifique répond à une question spécifique ; ici (b), l'innervation des muscles intrinsèques de la main, partagée entre terminales du nerf médian (rouge) et terminales du nerf ulnaire (jaune).

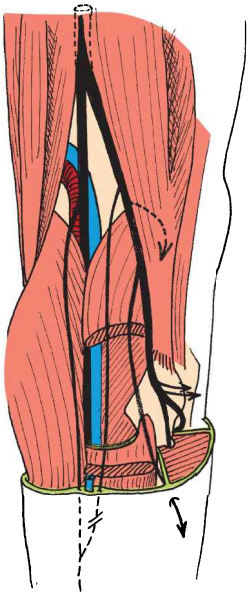

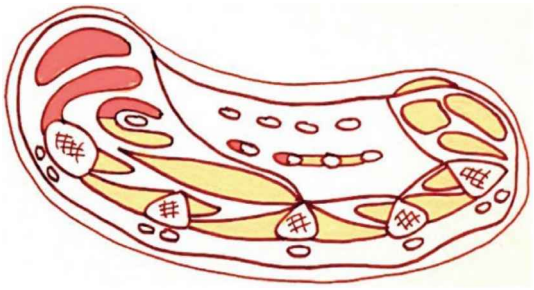

a b

2-27

Le calcanéus (os du pied) représenté de façon esthétique mais fausse (a) dans un traité d'anatomie classique. Le même os représenté de façon plus caricaturale mais juste car il est incliné (b), ce qui facilite la compréhension à en donner. À noter que les reliefs représentés à la face inférieure existent parfois et traduisent la force de traction des structures plantaires. Le fémur représenté dans 3 livres d'anatomie connus (c, d, e). Seul le dessin e (issu du Paturet) est correct car l'os est incliné ainsi que nécessaire pour des raisons biomécaniques.

(Source : a, Testut L, Jacob O. Traité d'anatomie topographique avec applications médico-chirurgicales. Tome II. Paris : Doin ; 1909 ; b, M. Dufour ; c, Petit atlas complet d'anatomie descriptive du corps humain, J.-N. Nasse – Paris : F. Savy, 1875 ; d, Rouvière H. Anatomie humaine, descriptive et topograhique. Tome III. Paris : Masson ; 1970 ; e, Paturet G. Traité d'anatomie humaine. Tome II. Membres supérieur et inférieur. Paris : Masson ; 1951.)

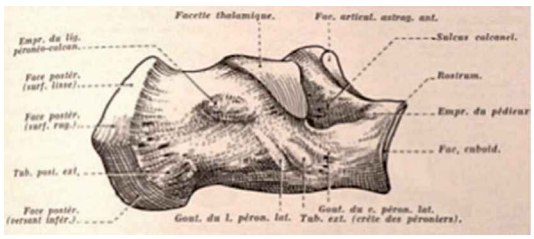

a

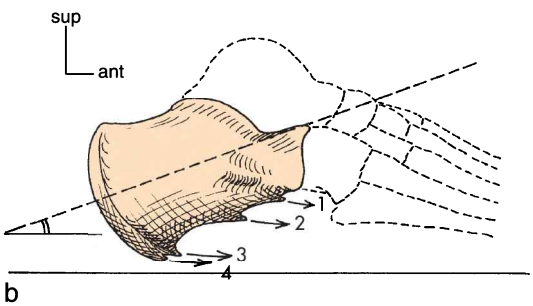

b



c

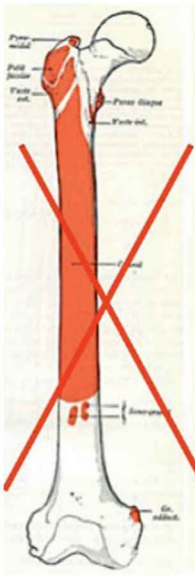

d

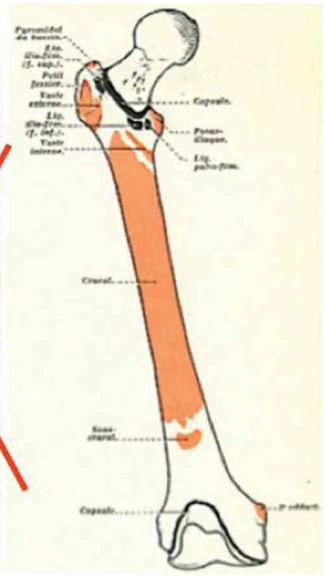

e

Couleur

Par rapport à la télévision en noir et blanc, la télévision couleur a apporté un confort visuel fondé sur l'esthétique. C'est un « plus » qui agrémente la lisibilité, mais dans un croquis la satisfaction du coloriage n'apporte pas grand-chose de plus. En revanche, l'aspect **significatif** de la couleur peut être très important, voire capital. Si l'on retire la couleur d'un panneau de signalisation routière (signalétique), on retire beaucoup de sa compréhension (fig. 2-25).

On peut alors envisager 2 cas :

- *un code couleur classique.* C'est banal mais **utile**. Il est déconseillé de colorier les veines en rouge et les artères en bleu[9]. Le code classique est que les artères sont rouges, les veines bleues, les muscles déclinent la gamme du rouge orangé au marron, les lymphatiques sont en violet (ou vert selon les auteurs), les nerfs sont en jaune (sur un support foncé) ou en noir (sur un support clair), le cartilage articulaire est de couleur bleu clair, etc. (fig. 2-26a) ;
- *un code couleur spécifique.* C'est un code spécifique à une **question bien précise**. Il a une énorme valeur, tant sur la vue mémorisable du message que sur la compréhension qu'a l'étudiant de ce qu'il fait. Ainsi, une coupe de la main peut montrer d'emblée la double innervation grâce à un code couleur (fig. 2-26b ; comparer avec la fig. 2-17b).

Respect ou non des réalités ?

La question doit être posée, car parfois la réponse est « oui » et parfois « non ». Curieux ? Non, c'est une question de **bon sens**. Là encore, cela dépend du but recherché.

- *C'est oui si vous cherchez à entrer dans la logique d'une structure :* autant respecter ses caractéristiques. Par exemple, l'os calcanéus (du pied) est parfois représenté (même dans d'excellents livres de référence) comme posé à plat (fig. 2-27a) ; le dessin est beau, mais il est faux dans la mesure où il ne respecte pas la réalité de cet os qui est positionné dans un plan oblique en avant et en haut. Or, cela est important pour comprendre (et donc mémoriser) que les insertions inférieures sont d'autant plus profondes qu'elles sont antérieures, et que les superficielles sont forcément en arrière. Il faut **respecter l'inclinaison de l'os** et alors cela devient évident (même si le croquis est moins joli) (fig. 2-27b). De même, la diaphyse fémorale (contrairement à son homologue humérale au membre supérieur) est **inclinée** vers le bas et le dedans. C'est logique et important sur le plan biomécanique (à expliquer, bien sûr) et c'est donc une grosse erreur de la représenter verticale (fig. 2-27c-e). De même, la taille de la tête fémorale est différente de celle de la tête humérale.
- *C'est non si vous cherchez à améliorer une visualisation peu évidente :* alors il faudra pousser la caricature en déformant les choses. Par exemple, le bord postérieur du fémur, nommé ligne âpre, est très long et très étroit. Or, il donne insertion à de longues et nombreuses lames tendineuses de muscles. Si l'on respecte les dimensions réelles, c'est illisible (fig. 2-28a). Presque tous les manuels ont pris la même attitude : **il faut déformer** cette ligne très fortement pour y loger distinctement les insertions (fig. 2-28b). On la raccourcit totalement et on l'élargit de façon absolument caricaturale.

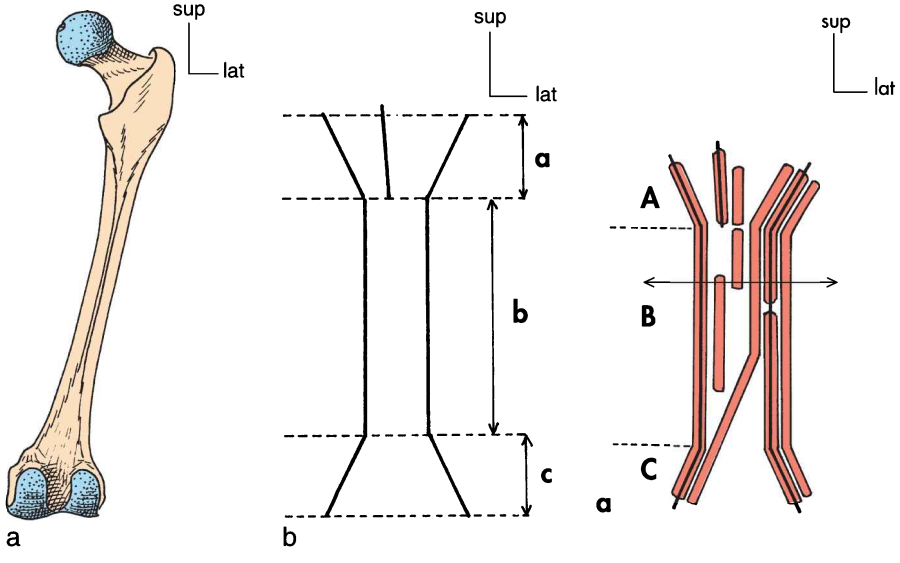

▶ 2-28 La ligne âpre du fémur (bord postérieur) est très longue et très mince (a), mais possède de nombreuses insertions musculaires. Pour bien les voir et les mémoriser, on triche avec une caricature très courte et très large de cette ligne (b) ; de ce fait, on voit clairement.

[9] Dans les journées de révolte de Mai 68 à Paris, des étudiants contestataires obligeaient les automobilistes à passer au rouge et à s'arrêter au vert. Cela n'a absolument pas marché, tant le code couleur « rouge = stop » et « vert = passage » était imprégné dans la compréhension spontanée.

▶ 2-29

a) La silhouette d'une vue supérieure du fémur est correcte, mais l'orientation de gauche est fausse (car signifiant : rétroversion du col fémoral), alors que celle de droite est juste (car signifiant : antéversion du col fémoral). b) Une porte de maison et la rue. Sur la vue de gauche, la maison est normale et la rue en pente ; sur la vue de droite, la rue est horizontale, mais la maison et la porte sont de travers. Dans ce de dernier exemple, et aussi curieux que cela paraisse, c'est la photographie de droite qui est la bonne : le pan de mur et la porte sont affaissés ; seule une référence spatiale peut indiquer le bon choix (Annecy, France).

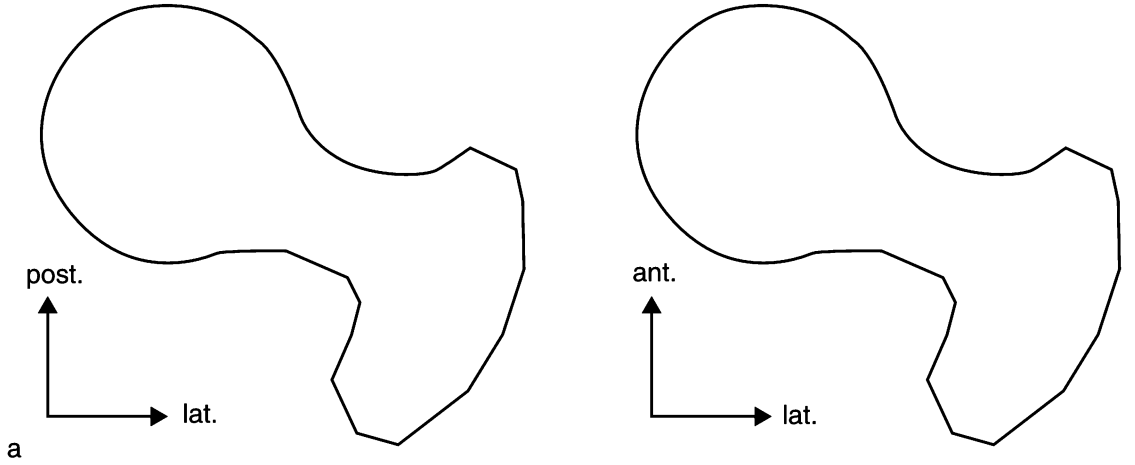



Annotations

Orientation

L'orientation est **obligatoire** et indispensable. Comme sur un plan, une erreur d'orientation discrédite tout. Comment se repérer avec une boussole dont l'aiguille serait faussée (fig. 2-29) ? On peut s'en dispenser seulement lorsque la vue est évidente (par exemple représenter un visage vu de face). C'est ainsi que des plans de ville notent le nord et le sud et ajoutent une pastille portant la mention « vous êtes ici ».

Légendes

Les légendes sont **indispensables**. Un plan du métro sans le nom des stations est absolument inexploitable (fig. 2-30).

Flèches

C'est de la **signalétique**. Si vous changez le sens de la flèche sur un panneau de signalisation, ou si vous n'en mettez pas, la signification devient fausse ou nulle (fig. 2-31). Prenons l'exemple de savoir avec quoi le nerf musculocutané est en rapport, au niveau du bras. On peut l'écrire, on peut aussi le montrer en croquis. Encore faut-il qu'une flèche montre qu'en avant il y a le biceps (2 chefs), qu'une autre montre qu'en arrière il y a le muscle brachial, et deux autres qui montrent ce qu'il y a sur les côtés. Sans les flèches, le croquis veut juste dire : « coupe du bras » (fig. 2-32), il ne répond donc pas à la question posée et mérite 0 !

▶ **2-30**

Ce plan d'un métro est inexploitable, car le nom des stations (= les légendes) ne figure pas. Il en est de même pour un croquis.

▶ **2-31**

Sur un même panneau, selon le sens de la flèche ou son absence, la compréhension change.

▶ **2-32**

Sur une même coupe, selon qu'il y a ou non des flèches, la compréhension change. a) veut dire : « coupe du bras » ; b) veut dire : « rapports du nerf musculocutané ». Cela change tout !

1. Deltoïde
2. Long biceps
3. Musculocutané
4. Court biceps
5. Brachial
6. Nerf médian
7. Vaisseaux brachiaux

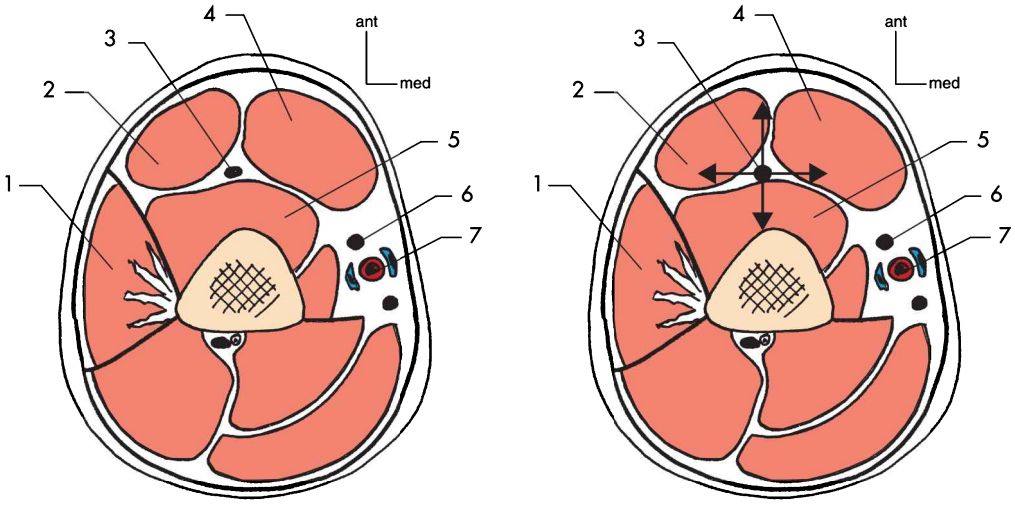

▶ **2-33**

L'ordre de lecture (en Occident) se fait de gauche à droite et de haut en bas. Une présentation qui en tient compte classe ainsi le croquis le plus important à gauche, le suivant au milieu et ainsi de suite.

(Source : extrait de Dufour M. Muscle abducteur du pouce. Kinésithérapie la Revue 2014 ; 154 : 25–26. Copyright © 2014 Elsevier Masson SAS. Tous droits réservés.)

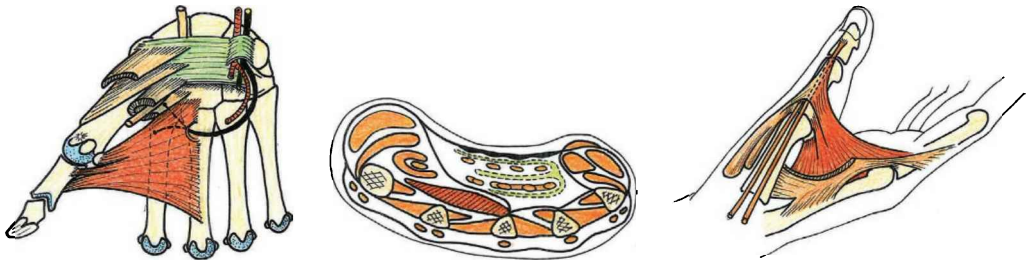

▶ **2-34**

L'ordre « central » permet d'exposer, au milieu (b), un croquis à partir duquel on place légitimement l'un à sa gauche (car correspondant à cette face) (a) et l'un à sa droite (car correspondant à l'autre vue) (c), voire au-dessus et en dessous si besoin.

(Source : extrait de Dufour M. Les ligaments de la cheville. Kinésithérapie la Revue 2016 ; 175 : 20–21. Copyright © 2016 Elsevier Masson SAS. Tous droits réservés.)

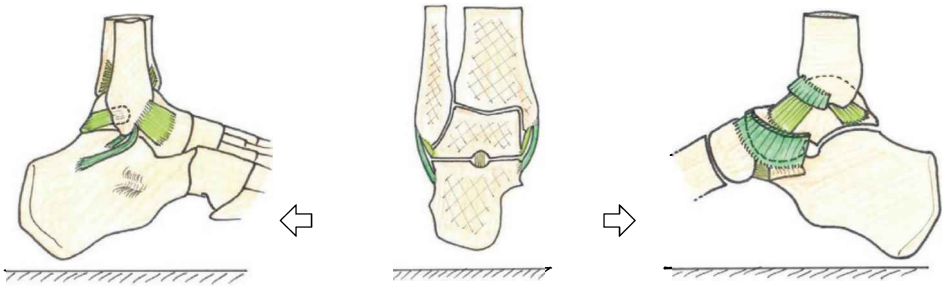

▶ **2-35**

La vue éclatée modifie la présentation en ce sens que les différentes faces sont présentées comme celles d'un découpage (ici un os de type court, assimilé à un cube).

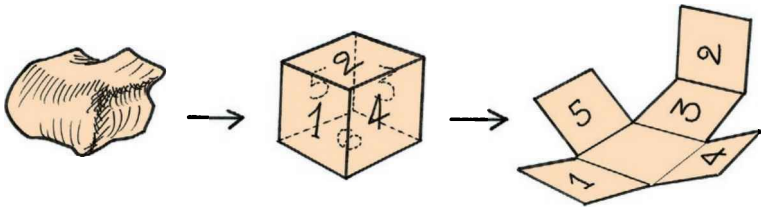

Ordre

L'ordre est utile sur le plan pédagogique, quand il s'agit de présenter une question ou de faire un exposé (oral, poster, etc.). Il y a plusieurs façons d'envisager la présentation :

- *ordre de lecture.* C'est l'ordre le plus naturel[10]. Ainsi, quand on présente une idée, il est bon de placer le croquis le plus important, le plus révélateur, à gauche (ordre de lecture occidental), le deuxième à sa droite et le dernier encore plus à droite (fig. 2-33). On peut éventuellement ajouter, en cartouche, un petit croquis supplémentaire qui fait l'introduction, ou inclure un zoom sur une partie d'un croquis. Cet ordre peut être du haut vers le bas, ce qui suit également l'ordre de lecture ;
- *ordre central.* C'est le fait de présenter une figure centrale et d'en développer tout autour les aspects en fonction de leur orientation. Ainsi, quand on veut parler des ligaments qui sont sur les côtés de la cheville (fig. 2-34), il est judicieux de trouver un croquis central qui présente la vue générale de la situation de ces ligaments, de type « collatéraux », et de placer chacun de son côté en fonction de sa situation (le latéral du côté latéral et le médial du côté médial) ;
- *vue éclatée.* Lorsqu'une structure mérite d'être observée sous toutes les coutures (par exemple un petit os), on peut alors imaginer de construire les différentes faces, en rapport les unes avec les autres, comme dans un découpage (fig. 2-35), par exemple pour le pisiforme (petit os du poignet) (fig. 2-36). En conclusion, le croquis, même s'il inclut, comme toute caricature, nécessairement une certaine fausseté par rapport à la rigueur de la réalité (un scanner, par exemple), est le médium de choix pour intégrer intelligemment l'anatomie et la mémoriser à moindres frais.

▶ **2-36**

Application de la vue éclatée à l'os pisiforme, dont on découvre ainsi les différentes faces de façon compréhensible.

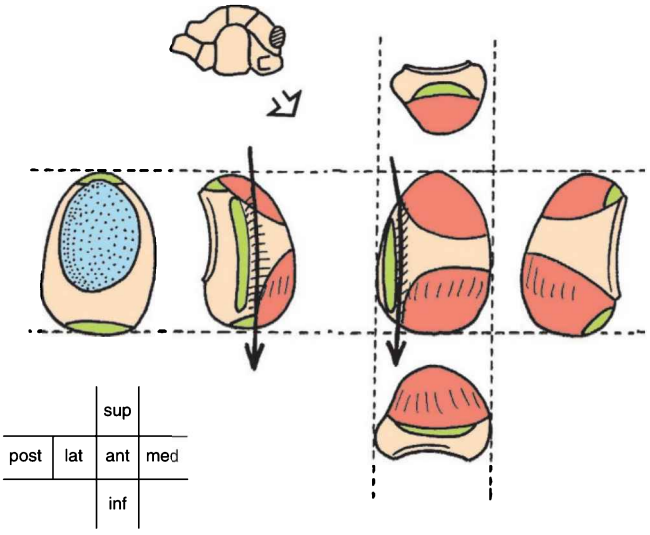

[10] Vers la fin du siècle dernier, une grande marque de machine à laver européenne a voulu exporter en Inde. Pour éviter les problèmes liés à l'illettrisme, les affiches publicitaires montraient 3 scènes : à gauche une femme avec du linge sale à côté de la machine à laver, au milieu la même femme devant sa machine à laver qui tournait avec le linge dedans, et à droite la femme avec du linge propre en mains. La pub n'a pas fonctionné. Les Indiens se demandaient pourquoi du linge propre ressortait sale. Le publiciste avait oublié qu'en Inde on lit de droite à gauche et non de gauche à droite…

2-37

Les « chrono-QROC » imposent une réponse différente selon que l'on dispose de 30″, 3′ ou 15′.

2-38

Exemple de réponses différentes en fonction du temps dont on dispose, dans la vie quotidienne : on ne dit pas les mêmes choses sur un télégramme ou un sms (a), une carte postale ou un e-mail (b), une lettre (c).

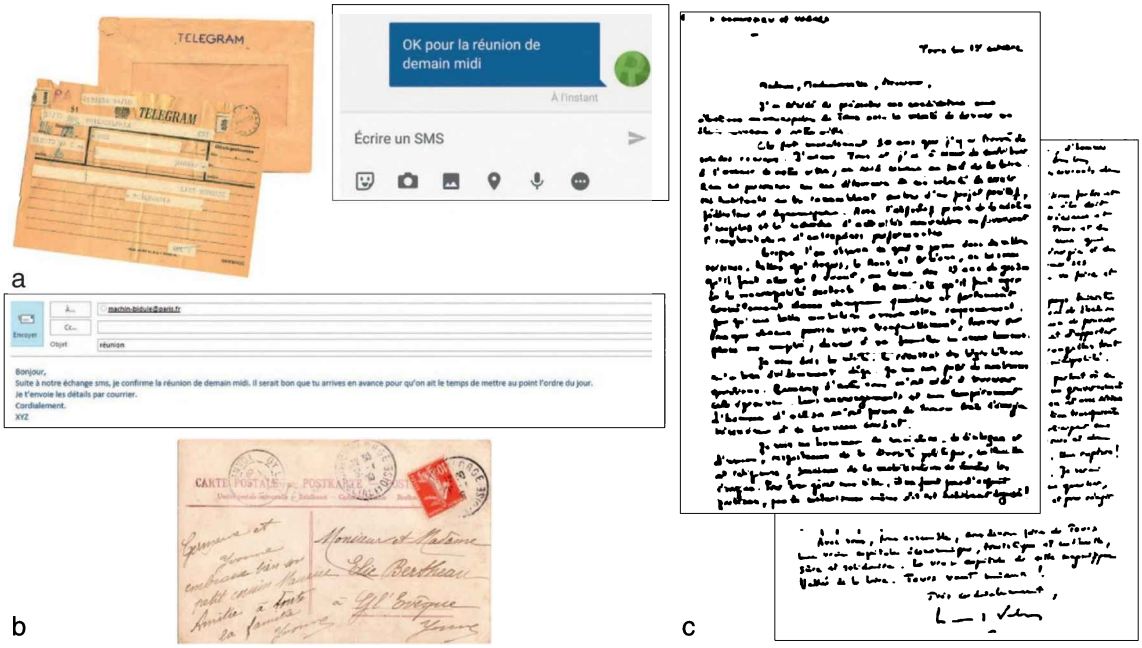

2-39

Application de « chrono-QROC » en parlant de l'extrémité supérieure du fémur.

Question: l'essentiel de l'extrémité supérieure du fémur ?		
	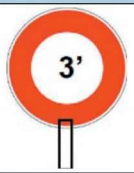	
5 choses à dire	*5 choses à ajouter*	*5 choses à ajouter*
• Volumineuse en 4 parties	• Extrémité recourbée en dedans	• Â. cervico-diaphysaire : 130° ; â. antéversion : 15°
• Tête sphéroïde pour l'os coxal	• Tête congruente et concordante	• Tête 2/3 de sphère de 4 à 5 cm de Ø, fovéa près du centre
• Col long	• Col orienté en dedans, haut, avant	• Col plat en avant et traversé en arr. par sillon de l'obturateur ext. (oblique en dehors et en haut)
• Grand trochanter pour les insertions des pelvitrochantériens (PT) + petite et moyen glutéaux	• Mm. PT sur ff. médiale et sup. du grand trochanter, mm. glutéaux (plus superficiels) sur ff. lat. et ant.	• Grand trochanter surplombe le col (f. méd., d'avant en arr. : obturateur ext., obturateur int. & jumeaux ; f. sup. : pririforme ; f. lat. : moy. glutéal ; f. ant. : petit glutéal et limite avec col = ligne intertrochantérique pour capsule et l. iliofémoral)
• Petit trochanter pour l'iliopsoas	• Petit trochanter dans la concavité de l'angle cervico-diaphysaire	• Petit trochanter : en avant fossette pour le l. pubofémoral, en arrière apex pour iliopsoas

Cahier de croquis

Il s'agit d'un cahier de **brouillon** et non d'un cahier de devoirs « au propre ». C'est personnel et, en fait : « facultatif-obligatoire » ! En effet, personne ne peut vous y obliger, mais si vous voulez réussir, vous ne pouvez pas y couper. L'intérêt du « cahier », et non de feuilles volantes, est que la trace du passé reste et que cela permet de revenir sur un acquis ou supposé tel, de voir son amélioration ou sa déperdition. Il s'agit de griffonner tout ce qui est possible et imaginable en anatomie, d'exercer sa compétence à cerner mieux et plus vite une question, à synthétiser une connaissance.
On pourrait conseiller de commencer le cahier par les 2 bouts :

- par un bout, des brouillons, pêle-mêle, en vrac, des essais-erreurs, des tentatives griffonnées ;
- par l'autre, essayer de traiter vraiment une question par page (comme un « mini-poster »), c'est-à-dire présenter et traiter une question à l'aide de quelques croquis organisés entre eux.
  Ces 2 aspects du cahier sont complémentaires. Cela semble préférable que de perdre du temps à « rédiger » des fiches (tendance naturelle des « bons élèves »). Si l'ouvrage de référence (évoqué plus haut) est intelligent, c'est-à-dire construit pédagogiquement, il doit dispenser de faire des fiches ; mieux vaut traiter des questions par croquis, c'est une version « croquis » des fiches, plus construite et revisitée à chaque fois.

Les « chrono-QROC »

Le QCM est non seulement peu riche, mais souvent équivoque en anatomie, et surtout il est **non créatif**. C'est le corollaire du par cœur, donc à éviter, sauf exception. Les QROC sont d'un niveau qui laisse mieux place à la liberté de réponse, mais le temps mis par réponse est trop variable pour pouvoir donner un corrigé fiable.
En revanche, le fait de donner un temps imparti, fixé d'avance, influence directement la réponse et le choix qui y préside. Il y a alors un élément nouveau : l'**intelligence**, qui s'ajoute à la connaissance. Bien sûr, par définition, le corrigé ne peut être figé ; ce n'est pas une question fermée, mais une question ouverte, qui comporte une petite part de variabilité. Proposez-vous la même question, et répondez-y en 30″ au maximum, puis reposez-vous la même question en vous donnant 3′ et enfin la même chose en 15′. Les choses vont changer, non pas sur la justesse, mais sur la quantité et le choix des informations.
Prenons un exemple extérieur à l'anatomie (pour ceux concernant l'anatomie, reportez-vous aux chapitres proprement d'anatomie), par exemple : vous avez quelque chose à dire à une personne, vous avez 3 choix possibles selon le temps dont vous disposez (fig. 2-37) et l'on peut dresser 3 colonnes.

En 30″ : l'essentiel

L'essentiel est seul en cause ; il n'y a pas le temps d'entrer dans les détails. La version ancienne était le télégramme (les télégrammes étaient facturés au nombre de lettres) ; actuellement, on envoie un **sms** (fig. 2-38a). En anatomie, disons que ce choix ne peut guère excéder environ 5 éléments, comme les 5 doigts de la main. Encore faut-il savoir faire le bon choix. C'est donc la colonne **la plus difficile** à remplir !
Pour y arriver, il faut vraiment bien connaître le fond et c'est tout l'intérêt de cet entraînement, qui est donc capital. Le philosophe français Blaise Pascal, auteur des *Lettres Provinciales* (1656), a écrit sa 16e lettre en précisant : « *Je n'ai fait celle-ci plus longue que parce que je n'ai pas eu le loisir de la faire plus courte* », alors qu'on aurait pu penser l'inverse !

En 3′ : quelques compléments

Si le temps presse moins et que d'autres informations sont souhaitées, on envoie alors une carte postale et, pour reprendre l'exemple précédent, actuellement, on envoie plutôt un **e-mail** (fig. 2-38b).

En 15′ : approfondir

Si on a plus de temps, on se fend d'une longue lettre, qui peut même atteindre plusieurs pages ; toujours suivant l'exemple pris ci-dessus, cela peut faire l'objet d'un **long e-mail** (fig. 2-38c).
À partir de cela, prenons, cette fois, un exemple anatomique simple, l'extrémité supérieure du fémur (fig. 2-39). Récapitulons : il n'est pas question de dire la même chose selon le temps dont on dispose. L'essentiel en 30″ tient en 5 points à évoquer (pas le temps de dire plus en si peu de temps). En 3′, on dit la même chose, mais on y ajoute quelques points complémentaires. En 15′, on peut y ajouter d'autres commentaires. Entraînez-vous ! Cela paraît simple, mais ce n'est pas facile au début.

▶ 2-40
Utilisation de la pâte à modeler pour présenter les ligaments coracoïdiens.

▶ 2-41
Un Post-it® sur un miroir de salle de bains facilite la mémorisation.

▶ 2-42
Le jeu des 7 erreurs. En recopiant le croquis de gauche (juste), le dessinateur a fait 7 erreurs à droite, trouvez-les. 1. L'interligne latéral est oblique en bas et dehors, au lieu de dedans. 2. L'extrémité médiale de la clavicule est concave verticalement, au lieu de convexe. 3. Le processus coracoïde est orienté vers le dedans, au lieu du dehors. 4. La glène regarde vers le bas, au lieu de légèrement vers le haut. 5. L'insertion du subscapulaire ne va pas jusqu'au bord latéral, au lieu de le toucher. 6. Les crêtes de la face ont une mauvaise obliquité. 7. L'insertion du dentelé antérieur est trop courte.

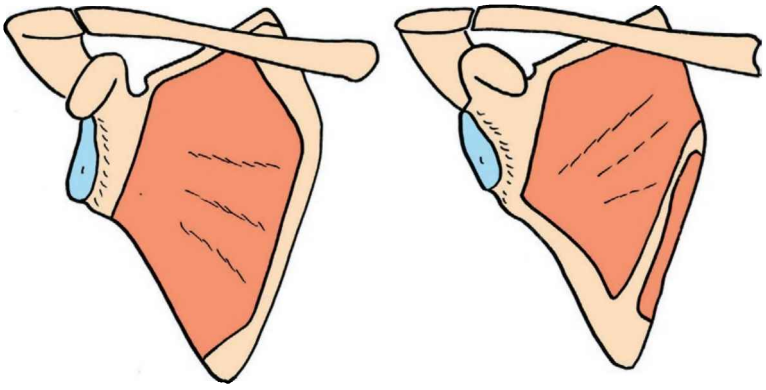

« Trucs » complémentaires

C'est à chacun de déceler les moyens efficaces possibles. Ceux-ci dépendent grandement du sujet abordé. On peut en dénombrer quelques-uns, mais ce n'est pas limitatif.

Os

Os et/ou squelette sont **très utiles** pour l'étude de l'ostéologie. L'idéal, difficile maintenant, est d'avoir des os véritables car ils ont le vrai relief, les vraies rugosités de la structure. Attention, ils sont fragiles, on peut les vernir pour accroître leur résistance aux petits chocs. Ils peuvent être prêtés ou revendus par des anciens étudiants.
À défaut, l'os en matière plastique est courant et abordable. Même s'il n'a pas la réalité du vrai (il est lissé, plus lourd, et n'a pas forcément la forme absolument véridique – ainsi, le radius en plastique est souvent trop rectiligne) il offre cependant une vision 3D acceptable et donc utile.

Pâte à modeler

La pâte à modeler est souvent **utile**, soit pour représenter rapidement un ligament entre 2 os (plus facile sur un squelette que sur des os détachés), soit même pour façonner une portion d'os, par exemple une extrémité de clavicule, un processus coracoïde, un talus (fig. 2-40). Notons au passage que la conception 3D tout comme la dextérité manuelle sont typiques des qualités requises pour être un kinésithérapeute qui doit savoir se servir de ses mains. Cet exemple est donc doublement logique.

Jeux

C'est une activité à entreprendre entre étudiants ou même par soi-même.

- **Pictionary®** en anatomie : chacun dessine à tour de rôle et les autres doivent trouver au plus vite.
- **Post-it®** collé au miroir de sa salle de bains jusqu'à ce que le croquis soit bien entré dans la tête. C'est simple et extrêmement efficace pour qui ose le faire (fig. 2-41).
- **Trivial Pursuit®** en anatomie : des bouts de papiers écrits d'avance dans des familles différentes (ostéologie, arthrologie, myologie, neurologie, angiologie, topographie) et des questions, beaucoup de questions… On peut imaginer des « *serious games* » adaptés.
- **Jeu des 7 erreurs** s'annonce toujours comme ceci : « *en recopiant ce dessin, le dessinateur a fait 7 erreurs. Trouvez-les* ». Il est amusant de présenter une coupe de la jambe, par exemple, avec des erreurs et de demander aux autres de les trouver (dans un temps limité) (fig. 2-42).
- **Concours.** À l'Institut de kinésithérapie de Rennes, les étudiants organisent un concours d'anatomie entre promotions ; l'émulation a, semble-t-il, donné d'excellents résultats.
- **Poster.** Le poster est une affiche de publicité pour un élément anatomique (os, muscle, articulation, nerf, etc.) ; il doit être compris au premier coup d'œil. C'est un exercice qui mérite d'être réellement proposé officiellement dans le cadre d'évaluations (les étudiants ayant quelques jours de préparation), mais il peut aussi faire l'objet d'un challenge à quelques-uns, même au brouillon.
- **Fiches.** Aussi étrange que cela pourra le paraître au lecteur, nous ne conseillons pas spécialement les fiches. Autant c'est une bonne solution quand il n'existe aucun document de ce type, autant, ici, le livre de référence que nous proposons est déjà pratiquement un ensemble de fiches en lui-même. C'est donc une perte de temps inutile. Il nous semble plus judicieux d'annoter ce livre, de surligner ou souligner certains mots, de griffonner un croquis en marge. Le vrai travail de fichage est celui du cahier de croquis (*cf.* ce paragraphe plus haut) et de mini-posters.

▶ 2-43
Le travail à 2 ou 3 est particulièrement payant !

▶ 2-44
Le dessin sur la peau peut se révéler une bonne expérience pratique (ici, les zones sensitives de la main). M : nerf médian ; R : nerf radial ; U : nerf ulnaire.

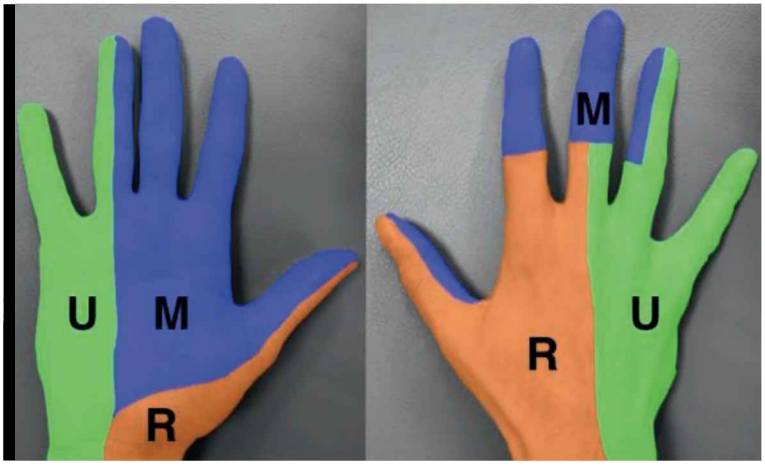

▶ 2-45
Un moulage en matière plastique (grandeur nature).



Travailler à 2 ou 3

Si le travail individuel est logique et très important, le travail à 2 ou 3 est **irremplaçable**. C'est le meilleur moyen de découvrir ses lacunes ou de se rendre compte de ce que l'on a bien acquis. Érasme disait : « *Une bonne façon d'apprendre, c'est d'étudier, mais l'excellence c'est d'enseigner* ». Donc, enseignez-vous les uns les autres ; tout le monde sera gagnant ! Toute question fait réfléchir, toute réponse, même (et surtout) fausse, fait encore plus réfléchir et guide peu à peu (fig. 2-43). Et si vos copains n'ont pas pu vous aider, appelez le prof « au secours » !
Il a été établi qu'on mémorise 10 % de ce que l'on lit, 30 % de ce que l'on voit, 70 à 80 % de ce que l'on expérimente et 95 % de ce que l'on enseigne !

Dessin sur la peau

Dessiner sur la peau est efficace, par exemple pour figurer les zones de sensibilité nerveuse de la main (fig. 2-44), ou les territoires radiculaires sur les membres ; également pour pointer les repères anatomiques nécessaires à la palpation (os, tendons, interlignes, etc.).

Moulages

Les moulages sont généralement la possession des instituts de formation ou des facultés. Ils sont peu nombreux, souvent en mauvais état, mais s'il y en a, il faut penser à les utiliser (fig. 2-45). C'est de la 3D comme dans le cas d'un squelette. Attention cependant à certains moulages trop rudimentaires.

Plastination

C'est un rêve, hélas, quasi irréalisable que d'utiliser des éléments anatomiques ayant subi ce processus, car il n'en existe pratiquement pas et c'est regrettable. Certaines pièces font l'objet d'expositions sur le corps humain, mais l'usage n'a pas franchi les portes des facultés ou des instituts de formation, sauf exception (fig. 2-46). Le coût et la difficulté de produire ces pièces anatomiques font que la constitution d'une plastinothèque est un vœu qui n'est pas encore près d'être réalisé, d'autant plus que la médecine se satisfait plus largement des progrès de l'imagerie médicale. Si vous avez accès à certaines pièces, ne vous en privez pas.

Logiciels

Si des logiciels existent, les applications d'anatomie 3D, en DVD ou sur Internet, tiennent plus du jeu vidéo que d'un véritable outil d'apprentissage. Il y a des approximations, des oublis, des impossibilités à exécuter la commande spécifique que l'on souhaiterait. De plus, cela fait abstraction de la créativité de l'étudiant. Donc il est sage de n'en user qu'avec circonspection. C'est un bon complément sur le plan de la synthèse, ou inversement en présentation générale initiale, mais cela offre peu d'intérêt pour l'apprentissage en **lui-même**.
Les livres sur tablette nous semblent avoir un intérêt purement consultatif, mais très peu sur le plan de l'apprentissage (il n'y a pas de place pour la créativité de l'étudiant, ses notes et ses croquis). L'expérience montre que cela sert surtout à épater les amis qui ne l'ont pas…

▶ **2-46**
Un cœur plastiné, donc un vrai, pas un moulage, mais manipulable et imputrescible.
(Source : Von Hagens Plastination, http://www.vonhagens-plastination.com.)

▶ **2-47**
Non, l'étudiant n'est pas un poussin sortant de l'œuf et se croyant démuni…



▶ **2-48**
Le syndrome psychologique de la peau de banane !

▶ **2-49**
Si vous avez compris la question posée : allez droit au but… Pas de détours inutiles, pas de hors sujet, ni de périphrases.



▶ **2-50**
Ne vous mettez pas dans des situations inextricables !

Répondre à une question d'anatomie

Tout d'abord, il faut **se rassurer !** Si, en tant qu'étudiant, vous avez appris tant soit peu normalement les cours, vous devez vous persuader de 2 choses :

- ne pensez pas que vous sortez de l'œuf et ne savez rien ; c'est faux, vous avez des ressources, servez-vous en. Non seulement vous avez toutes les chances de vous en sortir, mais même l'erreur est bénéfique (fig. 2-47) ;
- le prof n'est pas un vilain méchant qui cherche à glisser des peaux de banane sous les pieds du pauvre étudiant pour le faire chuter (fig. 2-48).

Rester simple

Il suffit de se demander ce que signifie la question posée et de chercher la solution la plus **simple**. De toute façon :

- soit la chose est simple… et cela doit rester simple ;
- soit elle est compliquée… et il faut la simplifier ; et donc au total c'est simple.

Aller directement au but

Pour répondre à une question : prenez **le plus court chemin** (fig. 2-49). Ne faites pas de périphrases et allez directement au but. Évitez à tout prix le hors sujet, autrement, vous serez pénalisé 2 fois : d'abord car le temps passé à rédiger le hors sujet manquera pour les autres questions, ensuite parce que le hors sujet prouve au correcteur que vous n'avez pas bien cerné la question, ce qui traduit un manque de connaissances et est donc pénalisable.

Soigner la forme

C'est **indispensable**, pour soi comme pour l'examinateur. Victor Hugo disait : « *La forme, c'est le fond qui remonte à la surface* ». Les embrouilles traduisent un fond mal acquis, la clarté et la simplicité prouvent au contraire qu'on sait de quoi on parle (n'oubliez pas : « *ce qui se conçoit bien s'énonce clairement* »). De plus, cette faculté, quand elle est développée, se retrouve ensuite au contact du malade, ce qui est un facteur supplémentaire dans la réussite d'un traitement (*cf.* le « niveau 3 » de l'anatomie, évoqué plus haut).

Ne pas se mettre dans des situations inextricables

Il y a forcément une **solution**. Elle a sûrement déjà été évoquée, ou bien vous auriez dû y penser avant. Ne vous mettez pas en difficulté en vous enfonçant dans des explications dont vous ne pourrez pas vous sortir (fig. 2-50).

Ne pas faire dans l'amateurisme

Soyez **professionnel** dès le début. Il y a des termes de métier (en anatomie comme ailleurs) et il faut les connaître tout de suite. Il faut donc éviter l'amateurisme, même éclairé. Évitez les approximations vaseuses, les expressions confuses et vite fausses.

▶ 2-51

Ne cherchez pas à paraître savant en singeant ceux qui semblent plus branchés que vous.

▶ 2-52

Les 6 ligaments représentés sont radiocarpiens en ce sens qu'ils appartiennent à l'articulation radiocarpienne. Mais seuls ceux à gauche du pointillé sont radiocarpiens en ce sens qu'ils sont tendus du radius (R) au carpe. Enfin, seuls les 2 qui sont en vert portent officiellement le nom de radiocarpiens (antérieur et postérieur).

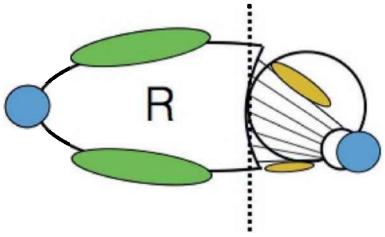

▶ 2-53

Pour aller de votre point de départ (D) à votre arrivée (A), il y a plusieurs solutions : le GPS vous propose soit le plus rapide, soit le plus court, soit le plus économique, voire le plus touristique. Conclusion : il y a plusieurs solutions pour un même résultat (reformulation).
(Source : © 2017 Google, données cartographiques.)

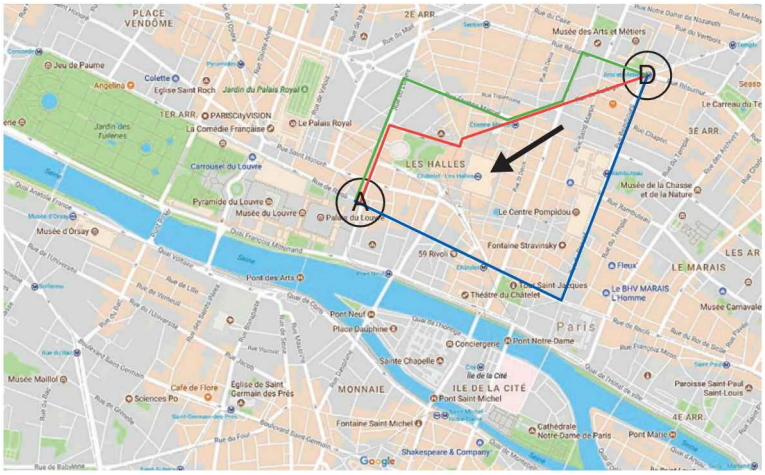

▶ 2-54

N'appelez pas la police, mais au secours tout de même !

Ne pas jouer au savant

Il est toujours tentant de vouloir paraître plus « branché » que les autres (fig. 2-51) pour épater les copains, mais **non** : ce n'est pas une bonne idée. N'apprenez pas les choses rares ou inconnues des autres pour paraître plus savant. Restez plutôt simple, faites-vous critiquer par les autres, faites-vous relire, etc.

Reformuler la question

Il faut **toujours** reformuler la question, d'une part, car cela vous oblige à bien vous pénétrer de ce qui est demandé, sans équivoque, d'autre part, pour bien montrer au correcteur ce que vous avez compris de la question posée. Or ce n'est pas si évident : une question peut parfois être ambiguë.

Prenons un exemple. On vous demande de parler des ligaments « radiocarpiens ». Il y a **3 façons** (chacune tout aussi défendable qu'une autre) d'entendre la question (fig. 2-52) :

- *Soit parler de « tous »* les ligaments qui sont concernés par l'articulation radiocarpienne, c'est-à-dire le poignet ;
- *Soit parler seulement* de ceux qui partent du radius (et qui sont radiocarpiens au sens propre) ;
- *Soit parler uniquement* de ceux qui portent vraiment le nom de radiocarpiens, et il n'y en a lors plus que 2 !

Que faut-il donc faire ? D'une part, il faut **reformuler** la question telle que vous **décidez** de l'interpréter. Cela montrera au correcteur que votre choix est logique, que vous n'êtes pas attaquable. D'autre part, vous pourriez parier en fonction du temps imparti. Si ce temps est bref, il y a fort à parier que c'est la version la plus courte qui est visée, si le temps est long, plutôt la version longue, et, entre les deux, l'autre version. Quoi qu'il en soit, le fait de reformuler vous rend inattaquable et montre votre culture anatomique.

Par comparaison, quand on sait où l'on habite, ce n'est pas parce que la rue est barrée par des travaux qu'on va coucher à l'hôtel ; on passe juste par un autre chemin (fig. 2-53). Reformuler, c'est cela : redire la même chose mais **autrement**.

Il faut d'autant plus **s'y habituer** que ce risque existe aussi, voire encore plus, par rapport au patient, lequel ne comprend pas toujours la teneur d'un traitement qui lui est proposé. Non seulement l'éclairer est un devoir absolu (légalement), mais de plus un manquement peut entraîner un quiproquo regrettable, voire entraîner des jugements graves aux conséquences incalculables (relationnelles entre autres). Il n'est pas dans notre propos de développer cet aspect ici.

...et le prof

N'hésitez pas à l'appeler au secours (fig. 2-54), il est là pour vous. S'il aime son travail, il y a des chances qu'il vous aidera... soit en répondant à une question, une demande, soit en vous aiguillant vers qui ou quoi peut vous aider !

This page intentionally left blank

3

LA FORME : LES BASES INCONTOURNABLES

© 2018, Elsevier Masson SAS. Tous droits réservés

3-1

La position de référence a été définie à partir de celle du soldat prussien (XIXe siècle) (a) et, déjà bien avant, avec la position anatomique chez Dürer (b).
(Source : a, collection et photographie Bertrand Malvaux.)

a

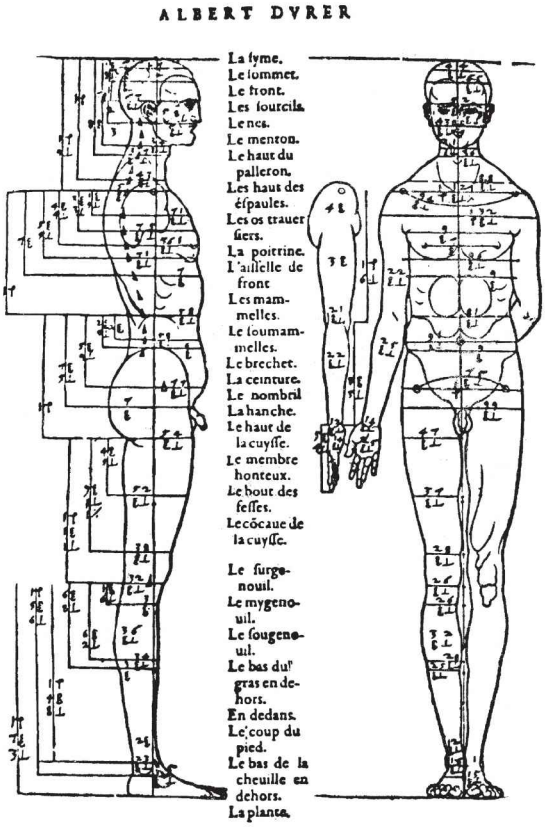

b

3-2

Chaque plan anatomique est une vue en 2D (a), qui déforme un peu la réalité 3D (b).

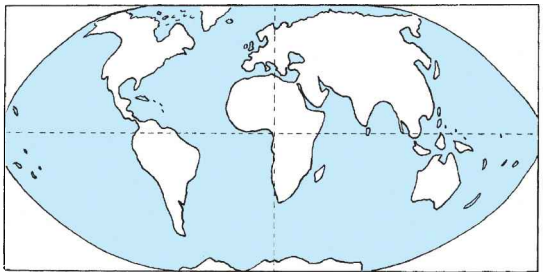

a

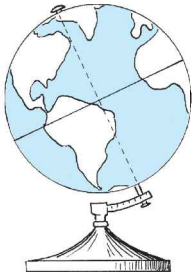

b

3-3

Les plans anatomiques ne tiennent pas compte de l'espace : l'individu peut être debout ou couché, il y a toujours un plan frontal de référence (a), un plan transversal (b) et un sagittal (c).

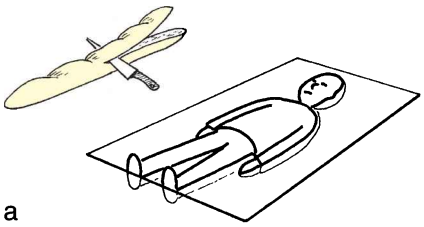

a

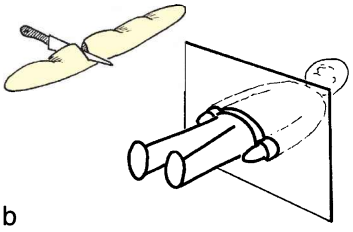

b

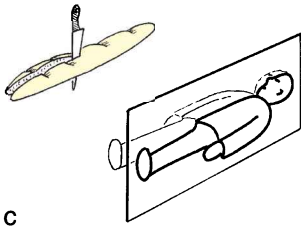

c

Références spatiales

Position anatomique

Ce n'est pas une position naturelle ou fonctionnelle. La position anatomique a été décrite à la fin du XIXe siècle par les Allemands en référence à la position du militaire prussien (fig. 3-1a), mais elle est bien plus ancienne, déjà décrite au XVIe siècle par Dürer (fig. 3-1b). C'est ainsi que la position anatomique se distingue du « garde à vous » militaire car les paumes sont dirigées vers l'avant et non plaquées sur la cuisse. Elle n'est ni naturelle, ni fonctionnelle ; elle est figée dans une axialité absolue, membres supérieurs le long du corps, mains ouvertes en avant.
Ce fait est important à noter car c'est la **référence absolue** et internationale, sans aucune exception ! C'est, par exemple, à partir de là que l'on détermine ce qui est en avant ou en arrière. Ainsi, le dos de la main est toujours le dos de la main, même si on retourne celui-ci de l'avant.

Axe anatomique

Un axe est une **ligne droite** de référence. Pour le corps humain en position anatomique, l'axe anatomique est la ligne allant du vertex (sommet du crâne) au milieu des deux pieds. C'est l'intersection des plans anatomiques sagittal et frontal (*cf.* plus loin).
Cet axe, comme la position anatomique, n'est pas naturel. L'axe de confort du corps est, en réalité, une ligne brisée (mais il n'est pas de notre propos de développer cet aspect fonctionnel).

Plans anatomiques

Il existe **3 plans** dans l'espace. Ces plans, orthogonaux entre eux, sont repris en anatomie avec un nom particulier. Ils sont déterminés à partir d'une position de référence, dite « position anatomique », standard et invariable. Chacun représente une vue 2D de l'individu, et non une vue 3D, ce qui implique une marge d'erreur. Il en est de même si l'on compare une carte de géographie du monde (2D) et une mappemonde (3D) (fig. 3-2).
À partir de là, on distingue 3 plans de base, tous les plans qui leur sont parallèles portant le même nom (fig. 3-3).

Plan frontal

Sans surprise, le plan frontal désigne le plan qui est dans le sens du **front** (ce que les Anglo-Saxons appellent coronal) et sépare le corps en 2 moitiés : antérieure et postérieure. Sont frontaux tous les plans qui lui sont parallèles.

Plan transversal

Il s'agit du plan qui coupe le corps en 2 moitiés : une supérieure, une inférieure. Sont transversaux tous les plans qui lui sont parallèles. C'est ainsi que l'on coupe une demi-baguette de pain, transversalement.

Plan sagittal

C'est le plan antéropostérieur qui coupe le corps en 2 moitiés : droite et gauche. Sont sagittaux (ou parasagittaux) tous les plans qui lui sont parallèles. Le terme vient de *sagitta*, flèche (sagittaire = archer).

1. Terme qui vient du mot « couronne », en précisant qu'il s'agit d'une couronne « de César » (ses lauriers étaient posés quasi verticalement et non à plat comme une couronne royale).
2. Cela viendrait du fait que les premières dissections se pratiquaient sur des morts souvent tués d'une flèche frappant par l'avant ou l'arrière (jamais autrement), soit encore du fait que la suture supérieure du crâne (sagittale) aurait vaguement la forme d'une flèche avec la pointe en avant.

▶ **3-4**
Les orientations du corps humain sont indépendantes de l'espace. Ainsi, pour l'homme qui a la tête en bas, la tête est toujours dite du côté « supérieur » du corps et les pieds du côté « inférieur ».



▶ **3-5**
Pour l'homme qui nage comme pour le poisson, ce qui vers le haut de la figure est dit « dorsal », ce qui est vers le bas est dit « ventral », ce qui est vers la gauche est dit « crânial » et ce qui est vers la droite est dit « caudal ».

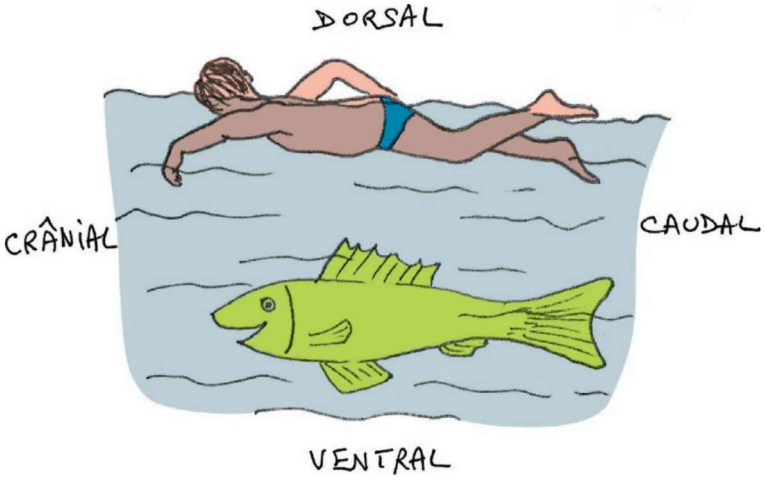

Orientations

Les orientations sont déterminées par les plans anatomiques, sont obligatoires et ne connaissent pas d'exception. Elles sont indépendantes des plans de l'espace (fig. 3-4).

Désignation	Terme officiel	Autres termes	(Anciens termes)
En haut	Supérieur	Crânial	(Supérieur)
En bas	Inférieur	Caudal	(Inférieur)
En avant	Antérieur	Ventral	(Antérieur)
En arrière	Postérieur	Dorsal	(Postérieur)
En dedans	Médial	Médial	**(Interne)**
En dehors	Latéral	Latéral	**(Externe)**
En profondeur	**Interne** ou profond	**Interne**	(Profond)
En superficie	**Externe** ou superficiel	**Externe**	(Superficiel)

Cas des termes « interne » et « externe »

Deux mots ont été mis en gras ci-dessus : interne et externe. Le mélange des nomenclatures est source d'erreurs ; il faut le savoir. La nomenclature actuelle, contrairement à l'ancienne, est plus conforme à l'usage habituel de ces mots. À l'hôpital vous dites : « *Bonjour monsieur l'interne* » et non « *Bonjour monsieur le médial* ». Dans un lycée, un élève « externe » n'est pas un élève « latéral ». Externe veut toujours dire « à l'extérieur » et interne « à l'intérieur », ce qui n'a rien à voir avec l'orientation latérale (vers le côté) ou médiale (vers l'axe médian), comme c'était le cas dans l'ancienne nomenclature.

Cas des termes anglo-saxons

Les termes officiels sont parfois remplacés par d'autres, souvent utilisés par les Anglo-Saxons, ou en pratique clinique. Ils prennent comme référence la disposition animale, où les termes de supérieur et d'inférieur sont équivoques (fig. 3-5). On peut d'ailleurs savoir que, théoriquement, les membres supérieur et inférieur se nomment respectivement : **thoracique** et **pelvien**.

Le terme de ventral est peu utilisé ; dorsal l'est en revanche très souvent. Pour la main et le pied, les termes deviennent **palmaire** ou **plantaire** et **dorsal**.

On se réfère aussi à l'axe corporel pour dire qu'une structure est **proximale** (proche) ou **distale** (distante, éloignée) en référence au centre du corps, ce qui est parfois plus simple. Par exemple : pour le membre supérieur, le bras est proximal, la main est distale. Au tronc, on parle parfois de crânial et caudal (*cf.* fig. 3-5).

Cas des termes d'origine et de terminaison

Ces termes sont absolument **conventionnels** et ne répondent à aucune vraie logique, sinon de privilégier ce qui est plus proche de l'axe corporel pour parler d'origine et plus éloigné pour parler de terminaison. Mais il y a des exceptions, notamment quand on prend le point généralement fixe comme origine. Ainsi, les ligaments croisés du genou ont toujours eu l'insertion tibiale considérée comme origine et la fémorale comme terminaison (le pied étant le point fixe au sol). Pour de simples raisons de clarté conventionnelle, il est fortement déconseillé d'inverser ces termes. En cas d'hésitation, on peut toujours parler d'insertion crâniale ou caudale (haute ou basse), et latérale ou médiale.

[3] Cela est peut-être dû à l'intérêt que portent les chirurgiens à ces gros ligaments pour lesquels la situation en charge du membre inférieur est une référence logique.

▶ 3-6
Le plan sagittal (a) définit les mouvements de flexion-extension, le frontal ceux d'abduction-adduction (b), le transversal ceux de rotations (latérale et médiale) (c).

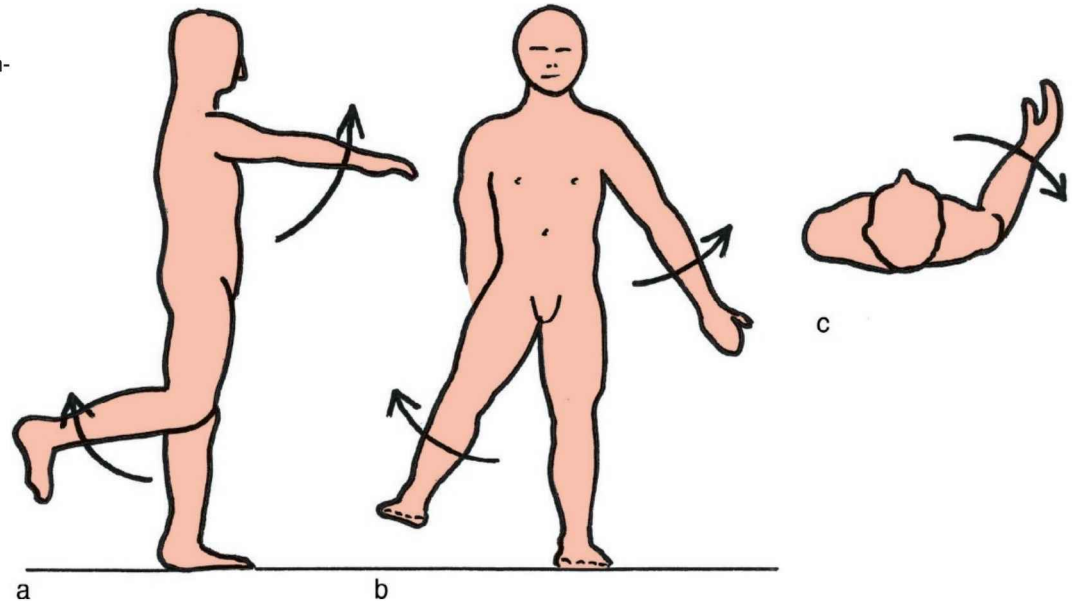

▶ 3-7
Pour la main et le pied, c'est l'axe médian du segment qui détermine le nom des mouvements. Ici : abduction du pouce et abduction du petit doigt.

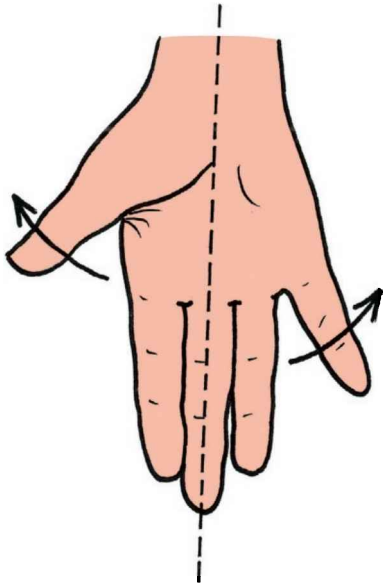

Dénomination des mouvements

Les dénominations des mouvements sont issues des plans précédents (fig. 3-6) :

- le *plan frontal* détermine des mouvements d'**abduction-adduction** (se reporter, plus loin, à la signification des préfixes ab- et ad-) ;
- le *plan transversal* détermine des mouvements de **rotation** soit médiale (vers l'axe médian), soit latérale (en dehors de l'axe médian) ;
- le *plan sagittal* détermine des mouvements de **flexion-extension**. On ne peut pas en dire plus car, si la flexion du coude s'effectue vers l'avant, celle du genou s'effectue vers l'arrière.

Cependant, il existe une **exception** au niveau des extrémités : main et pied. En effet, autrefois l'axe du corps était la référence absolue et, donc, quand on écartait le petit doigt, on disait « *je le rapproche* » (sous-entendu : de l'axe de corps et en position anatomique de référence), ce qui était un peu bizarre à dire. De ce fait, le muscle qui faisait ce mouvement s'appelait « adducteur » du petit doigt. La règle actuelle, plus logique, dit que, pour les extrémités (main et pied), on prend la référence de l'axe médian du segment (main ou pied). Et donc quand on écarte le petit doigt, on dit bien « *je l'écarte* » et le muscle a changé de nom et s'appelle dorénavant « abducteur » du petit doigt (fig. 3-7). C'est tout de même plus logique.

Par ailleurs, dans le cas de l'avant-bras et du mouvement qu'il transmet à la main quand il tourne, on parle de **pronation** lorsque (coude au corps, fléchi à angle droit, et en partant paume vers le ciel) la paume va vers le sol. La position inverse (correspondant à la position anatomique) s'appelle **supination**. Ces termes sont étendus aux mouvements du pied (on parle de *pes pronatus* ou *pes supinatus* dans les déformations incluant ces attitudes).

▶ 3-8

a) Le nom de « trigone fémoral » (dans les pointillés) exprime la localisation à la cuisse, ce qui n'apparaissait pas dans son ancienne dénomination (triangle de Scarpa).
b) L'interligne métatarsophalangien, anciennement dit de Lisfranc.

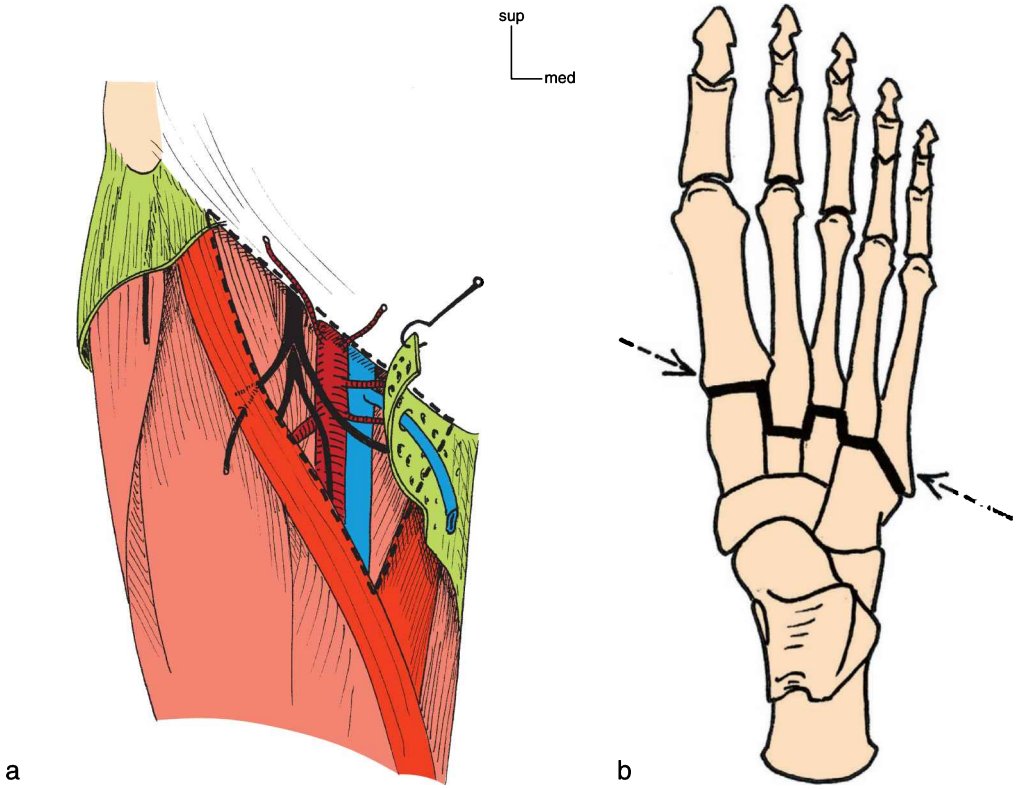

Références de nomenclature

Il existait une ancienne nomenclature où l'on trouvait énormément de noms propres (éponymes) et avec l'emploi de termes plus ou moins heureux. Depuis le milieu du XXe siècle, la *Terminologia Anatomica* (TA), communément connue sous le nom de « nouvelle nomenclature », a fixé des normes obligatoires. C'est ce qu'il faut apprendre, parce que c'est décidé ainsi, sans compter que cette nomenclature est plus logique et plus simple.

Un exemple : le « triangle de Scarpa » ne dit rien à personne, alors que le nom actuel de « trigone fémoral » désigne d'entrée de jeu l'endroit où cela se situe. De même, il plus facile de savoir où se trouve l'« articulation tarsométatarsienne » que de le deviner par son ancien nom d'« articulation de Lisfranc »[4] (fig. 3-8). Il est toutefois conseillé de connaître les noms les plus importants pour ne pas passer pour un inculte, mais surtout parce qu'on ne peut pas comprendre qu'en France une fémoralgie (douleur du nerf fémoral) s'appelle, encore souvent aujourd'hui, une cruralgie (nerf crural était l'ancien nom du nerf fémoral). Pas d'affolement : on s'y fait très bien à l'usage.

La règle de la TA est d'user soit un nom latin, soit sa traduction littérale dans la langue du pays. Ainsi, la *corda obliqua* (de l'avant-bras) s'appelle « corde oblique » en français et *oblic cord* en anglais (mais s'appelait corde de Weitbrecht dans l'ancienne nomenclature).

Usages de langage

Le langage anatomique des préfixes, des suffixes et des expressions anatomiques courantes (le jargon professionnel, en quelque sorte). On peut signaler 2 choses :

- **d'une part,** les mots étrangers prennent les accents et le pluriel **français**, comme fixé par l'Académie française. Ainsi, on dit : un rétinaculum, des rétinaculums et non des *retinacula* ; un fascia, des fascias et non des *fasciae* (tout comme il serait pédant de parler de *referenda* pour dire des référendums) ;
- **d'autre part,** il est parfois utile voire amusant (et donc cela facilite la mémorisation) de connaître l'**étymologie** de certains mots. Ainsi, la vertèbre cervicale possède 2 petits crochets à sa partie supérieure, qui se nomment uncus (*uncus*, en latin, veut dire « crochet »). Le muscle sartorius, à la cuisse, provoque la flexion du genou et de la hanche avec une abduction et une rotation latérale de la hanche, ce qui donne la position « assis en tailleur » (*sartorius*, en latin, veut dire « tailleur, couturier »).

L'emploi du latin strict est généralement réservé aux communications internationales. L'employer dans le langage courant est pédant. On parle donc de nerf sciatique et non de *nervus ischiaticus*, de grand dorsal et non de *latissimus dorsi*.

[4] Il faut savoir que la nomenclature actuelle (TA) s'est imposée dans le domaine de la science anatomique fondamentale, mais que l'ancienne nomenclature est encore couramment employée dans la pratique hospitalière. Ainsi, la ligamentoplastie du genou nommée « DIDT » en France (signifiant que le chirurgien a utilisé les tendons du droit interne et du demi-tendineux) se nomme « *gracilis semitendinosus autograft* » de façon internationale (car les tendons se nomment maintenant gracile et semi-tendineux).

Préfixes

D'origine latine	Français	Exemple
abd-/add-	écartement, vers soi	abduction, adduction
ante-/pré-/pro-	devant	antébrachial, prévertébral, processus
bi-	deux	bifide, bituberculeux
cortex	écorce	os cortical, cortex cérébral, cortex rénal
di-/dis-	séparé	digastrique, division, disjonction
fasci	faisceau, fagot	fascicule, fascia
intra-/extra-	dans/dehors	intracapsulaire, extracapsulaire
mono-/uni-	unique	monopodal ou unipodal, unituberculeux
navi-	bateau	os naviculaire
penn-	plume	penniforme, semipenniforme
péri-	autour de	péritoine, périoste, péricarde
post-/rétro-	derrière	postérieur, rétropulsion
sub-/infra-	dessous	muscle subscapulaire
super-/supra-	au-dessus	muscle supra-épineux

D'origine grecque	Français	Exemple
a-	privation de	anormal, agénésie, atrophie
ana-	à travers	anatomie, anastomose
apo-	loin de, au-dessus	apophyse
di-[2]	deux	dichotomie
dia-	à travers, séparé	diaphyse, diaphragme, diastasis
endo-/exo-	intérieur/extérieur	face endocrânienne/face exocrânienne
épi-	placé au-dessus	épiphyse, épicondyle
gon	angle	gonion, trigone, goniomètre
hyper-/hypo-	sur, dessus/dessous	hypertrophie, hypophyse
par(a)	à côté, contre	paresthésie, paramètre
péri-	autour	périoste
phren-	esprit	centre phrénique, schizophrène
physe	ce qui pousse	physiologie
poly-	plusieurs	polygone
pro-	devant	processus, propulsion
scaphos	bateau	os scaphoïde
syn-/sym-	avec, comme	synostose, synchondrose, synovial

1. À ne pas confondre avec le « *di-* » grec, qui veut dir e « deux » (voir plus loin).
2. À ne pas confondre avec le « *di-* » latin, qui indique la séparation, comme dans « division » (quand on divise par 3, on ne dit pas « trivision »). Pour éviter le risque de confusion, il vaut mieux parler, par exemple, de muscle polygastrique plutôt que digastrique, qui pourrait être traduit par « divisé en deux ventres ».

Suffixes

D'origine latine	Français	Exemple
-forme	en forme de	cunéiforme
-cule/-culum	diminutif	tubercule, rétinaculum
-issime (-issimus)	superlatif (...le plus)	muscle longissimus

D'origine grecque	Français	Exemple
-oïde	en forme de	scaphoïde, sphéroïde, ellipsoïde
-ptère	aile	coléoptère, ptérygoïde
-tomie	action de couper	anatomie, arthrotomie, ténotomie

Étymologie

L'étymologie est généralement latine ou grecque, ou un mélange des deux. Il n'est pas question d'établir une liste exhaustive (ce serait un énorme index), mais juste de donner quelques exemples, à titre démonstratif[5]. Cela concerne les noms des os, des muscles et de beaucoup de structures anatomiques.

Terme	Origine	Exemple
acétabulum	*acetabulum* (vase à vinaigre)	cavité acétabulaire de l'os coxal
alaire	*alaris* (se rapportant à une aile)	ligament alaire
apex	*apex* (sommet)	apex pulmonaire, zone apicale
biceps	*bi-* (2), *-ceps* (chef)	muscle biceps
coracoïde	*corax* (corbeau), *-oïde* (en forme de)	processus coracoïde (en forme de bec de corbeau)
coronal	*corona* (couronne)	plan de la couronne de César, vertical et non horizontal comme celle des rois (exemple : plan coronal)
coronoïde	*cornicula* (corneille), *-oïde* (en forme de)	
coccyx	*coccyx* (l'oiseau coucou)	os coccygien
foramen	*foramen* (trou, pore)	foramen obturé de l'os coxal
glutéal	*glus, -tis* (épais)	muscles glutéaux (fesse)
hiatus	*hiatus* (ouverture)	hiatus œsophagien
pecten	*pecten* (peigne)	muscle pectiné, pecten anal
processus	*pro-* (devant), *-cessus* (assis)	saillie qui dépasse
sinus	*sinus* (courbure, sillon, creusement)	sinus du tarse
soléaire	solea (sole, semelle de chaussure)	muscle soléaire (à cause de sa forme)
uncus	*uncus* (crochet)	uncus de l'hamatum, d'une cervicale, du pancréas

[5] À noter que grec et latin sont parfois utilisés pour un même organe (anatomie viscérale) avec le choix du latin pour l'anatomie et le choix du grec pour la pathologie. Par exemple, veine (anatomie) vient du latin *veina*, et phlébite (pathologie) vient du grec *phlebs*.

▶ **3-9**
En a), les 2 segments ont une même orientation et pas le même grand axe. En b), c'est l'inverse.

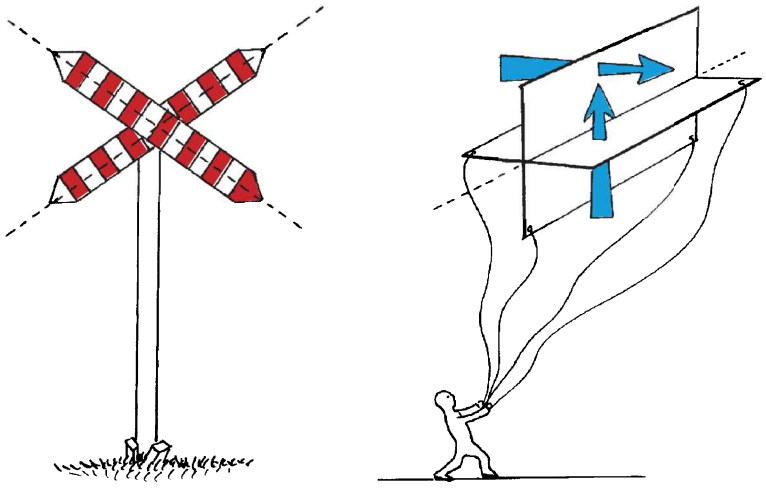

a b

▶ **3-10**
En a), la glène de la scapula montre un grand axe oblique en haut et en avant (ou en bas et en arrière, c'est pareil). En b), il faut 2 figures pour montrer qu'elle regarde en avant et en dehors, et aussi légèrement en haut.

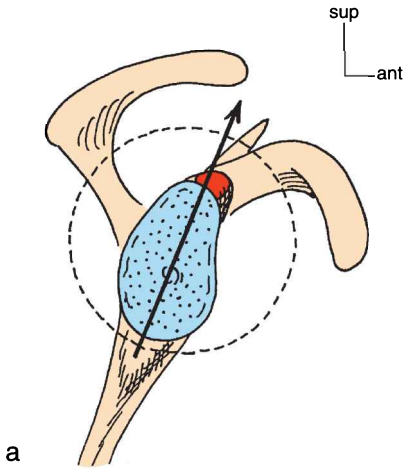

a

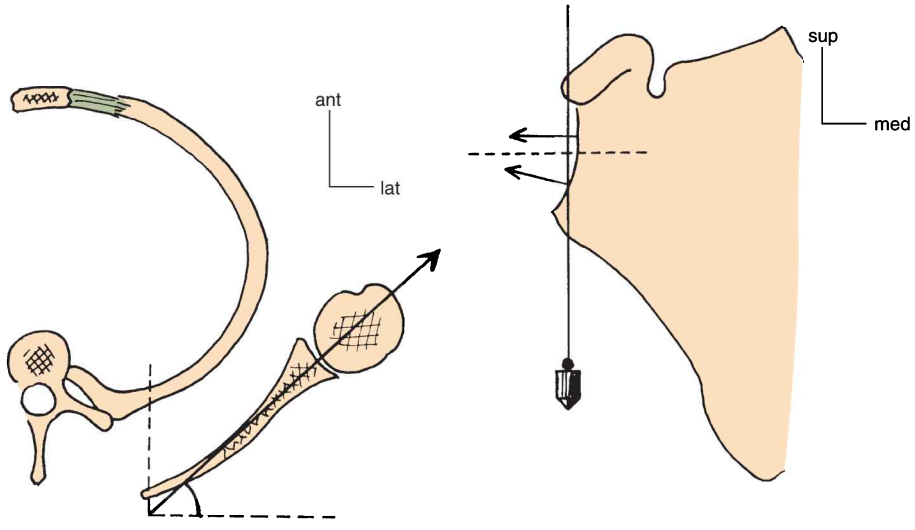

b

Expressions anatomiques

Il ne s'agit ni d'être exhaustif, ni dogmatique (un synonyme peut parfaitement être utilisé). Mais par exemple, voici quelques phrases types, en vrac :

- un tendon **s'insère** sur un os (on pourrait dire s'attache) ;
- un os **s'articule** avec un autre (et non s'attache ou s'insère) ;
- une surface articulaire est **encroûtée** de cartilage (ou peut dire recouverte) ;
- une surface articulaire **répond** à une autre (on peut dire s'articule avec une autre) ;
- une surface articulaire **regarde** en dehors (on peut dire est orientée vers le dehors) ;
- un bord d'os est **tranchant** (on peut dire aigu) ;
- un bord d'os est **mousse** (on peut dire arrondi ; voir le mot « émoussé ») ;
- une surface peut être **concave** (creux) ou **convexe** (bosse), ou concave dans un sens et convexe dans l'autre, ou encore concave en tous sens ;
- une structure possède un **grand axe**, c'est-à-dire un sens de plus grande longueur, qui a donc une orientation. Cette orientation d'axe est à ne pas confondre avec la notion d'orientation de surface. Ainsi, le panneau de signalisation routière représenté sur la figure 3-9 est composé de 2 branches diagonales (donc pas la même orientation axiale), mais regardant dans la même orientation (vers les voitures). En revanche, le cerf-volant schématisé possède 2 panneaux ayant le même grand axe (leur jonction), mais pas la même orientation des surfaces (l'une horizontale, l'autre verticale).

De même, la surface de la glène de la scapula est ovalaire à grand axe oblique en haut et en avant (fig. 3-10a), alors que cette surface regarde obliquement en dehors et légèrement en haut (fig. 3-10b). À titre d'entraînement, décrivez la forme de chaque surface colorée de la figure 3-11. La solution vous est donnée en fin de cette première partie de l'ouvrage.

▶ 3-11
(a–e) Décrivez les surfaces colorées en bleu (la correction est donnée en fin de chapitre).

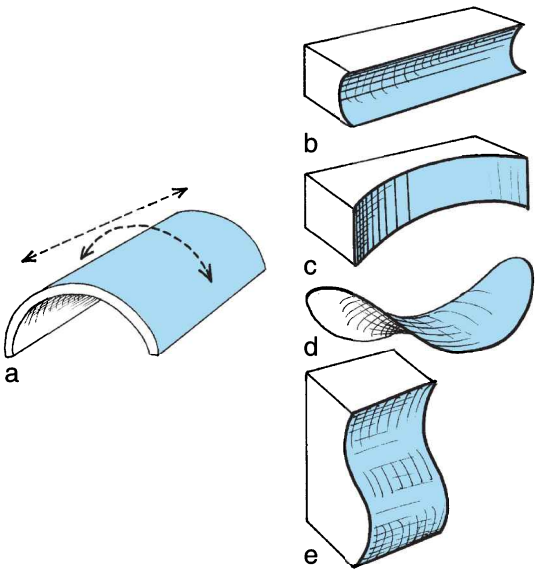

Langage descriptif

C'est du français : sujet, verbe, complément, etc. Cela peut pourtant faire une phrase longue et, bien souvent, elle est construite **à l'envers** de ce que la compréhension logique voudrait. Prenons un exemple, et si vous voulez « vraiment » comprendre les choses et jouer le jeu, avant d'aller plus loin : prenez une feuille de papier et dessinez ce qui suit, sans regarder la réponse (qui sera donnée plus loin).
Première information :
« Dessinez un prisme triangulaire, posé sur l'une de ses bases, de telle sorte que l'on voie un peu sa base supérieure et que l'une de ses arêtes soit vue de face. »
Avant de continuer, si vous êtes vraiment en difficulté pour comprendre cette première phrase (mais réfléchissez avant, c'est de la géométrie dans l'espace toute simple), regardez la solution à la figure 3-24. Et puis reprenez l'exercice ici :
« Pour ce prisme, on décide (arbitrairement pour l'intérêt de l'exercice) que le haut est en haut, que le côté droit de votre feuille est dit "médial" et le côté gauche est dit "latéral", l'avant étant vers vous. »
Puis continuez :
« Maintenant, dessinez une surface ovalaire à grand axe vertical, occupant le quart postérieur de la moitié supérieure de la face latérale ». Dessinez ; ne lisez pas la suite avant !
Puis continuez :
« On trouve une surface articulaire en forme d'équerre (comme c'est le cas au pied) dont les bords longent les bords supérieur et postérieur de la face médiale. La concavité de cette équerre présente une insertion linéaire à grand axe horizontal. »
Encore 2 choses à dessiner :
« On décrit une crête osseuse en forme de croissant à concavité inférieure implantée à l'union du tiers inférieur et des trois quarts supérieurs de l'arête antérieure et dont les bords débordent sur les faces adjacentes. » Prenez le temps de dessiner cela avant de continuer.
Enfin, pour finir avec ce prisme :
« On trouve une insertion musculaire à l'apex d'un petit cône à base inférieure situé au centre de la base supérieure ».
Si vous avez vraiment joué le jeu, regardez la solution à la figure 3-50. Vous remarquerez que c'est exact et qu'on ne peut guère le dire autrement. Sauf qu'il y a une difficulté. Bien sûr, il faut savoir ce qu'est un prisme, il faut aussi avoir un peu de vue dans l'espace, mais la difficulté réside ailleurs. C'est dans **l'ordre des mots**, le fait que le langage courant ne vous donne le mot important qu'à la fin ! Il faut donc attendre la fin de la phrase avant de commencer, ce qui est perturbant, et très dommage pour l'apprentissage.

Donc sachez-le : l'étudiant a tout intérêt à renverser les choses et à aller **du général au particulier**. Cela revient à parler en style dit télégraphique (sauf sur une copie). Ainsi, au lieu de dire que le tendon du long biceps brachial s'insère :

sur le tubercule supraglénoïdien	de l'angle supérolatéral	de la scapula

...il vaut mieux mémoriser en sens inverse, il s'insère :

sur la scapula →	angle supérolatéral →	tubercule supraglénoïdien

C'est plus court, plus compréhensible et efficace, même si c'est moins littéraire.

Langage prof-étudiants

Il faut être honnête : on aime (heureusement) simplifier. Donc, entre « spécialistes », on utilise couramment des **abréviations**, et pas qu'en anatomie ! En revanche, elles sont **à proscrire** sur des copies, ou lors d'un examen oral (à moins d'une répétition et après un premier emploi explicatif).
Certaines abréviations sont purement **à l'écrit** et désignent :

- soit des appellations de structures, comme :

a./aa.	artère(s)
lig.	ligament(s)
m./mm.	muscle(s)
n./nn.	nerf(s)
v./vv.	veine(s)

- soit des appellations d'orientation, comme :

dd, dh, avt, arr.	dedans, dehors, avant, arrière
sup., inf., lat., méd.	supérieur, inférieur, latéral, médial
superf., prof.	superficiel, profond

D'autres abréviations sont utilisées aussi bien à **l'écrit** qu'à **l'oral** (mais, dans ce dernier cas, ce n'est qu'une tolérance occasionnelle dont il faut vraiment s'assurer !). Ce sont les initiales des structures, comme :

CERC, LERC	court/long extenseur radial du carpe
FRC	fléchisseur radial du carpe
LCR	ligament collatéral radial
LCA	ligament croisé antérieur
RMF	rétinaculum des muscles fléchisseurs

Toutefois, attention au contexte : CB peut vouloir dire court biceps comme coracobrachial (or ils sont côte à côte). C'est pourquoi les abréviations ne doivent être utilisées que dans des situations autorisées, sans risque ni ambiguïté.

▶ 3-12
L'évolution a connu des êtres sans squelette (a), à squelette externe (b), à squelette mixte (c), à squelette interne (d).

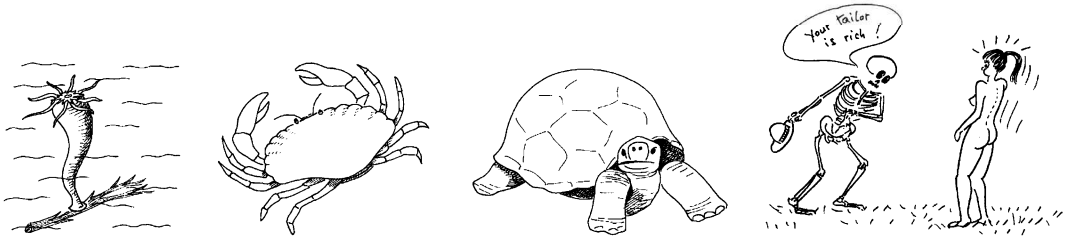

a b c d

▶ 3-13
L'armature d'un avion, correspondant aux lignes de force (a), est semblable à celle d'un os (b).

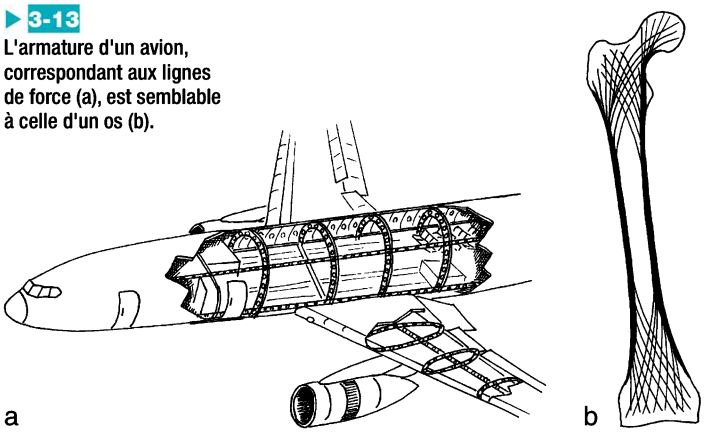

a b

▶ 3-14
Ces 2 architectures sont des pyramides quadrangulaires, mais l'une est pleine (a), l'autre est évidée (b). L'os ressemble à cette dernière.

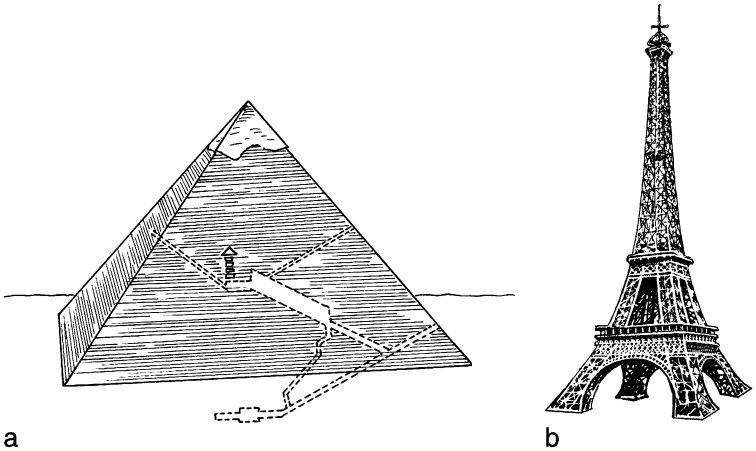

a b

Os

L'être humain est une forme évoluée, fondée sur un **squelette interne**, habillé de parties molles (fig. 3-12). L'évolution a donné lieu à des êtres sans squelette, ou à squelette externe, ou à des formes mixtes. Cela conduit à étudier : l'ostéologie, l'arthrologie, la myologie, la neurologie, l'angiologie.
Les os forment l'armature rigide autour de laquelle les parties molles s'organisent et notamment les muscles qui s'y attachent (qui s'y insèrent). L'os n'est pas homogène ; sa masse fait illusion quant à la nature de sa structure assez creuse, donc légère (un fémur en os est plus léger que son moulage en plastique qui ne possède pas de canal médullaire). Seules les travées osseuses, qui sont des lignes de force, transmettent les contraintes. C'est ainsi qu'un avion possède une armature et des plaques de recouvrement (autrefois c'était des longerons en bois et de la toile) (fig. 3-13).
On peut comparer la pyramide de Khéops et la Tour Eiffel : cela permet de revenir sur la notion de comparaison (ressemblance et différence) ; toutes deux sont des pyramides quadrangulaires, mais l'une est toute pleine et l'autre pleine de vides. Cela correspond à la structure d'un os naturel avec ses travées (fig. 3-14).
Les os sont classés de façon simpliste en 4 ou 5 catégories. Cela ne sert pas à grand-chose en soi (ossification différente, mais c'est tout) ; pourtant, c'est une étape incontournable en description. En effet, en fonction de la forme caricaturale évoquée, on « sait » d'avance combien de chapitres seront traités. Cela permet une analyse simple à moindres frais, sans risque d'oublis (fig. 3-15). Ce sont les catégories suivantes.

Os longs

On déduit qu'il y a 3 parties (1 diaphyse ou corps et 2 épiphyses ou extrémités), et que donc il doit **obligatoirement** y avoir 3 chapitres. Toute autre annonce de chapitres est forcément fausse. Ainsi, le fémur est un os long, on le divise en 3 parties, donc en 3 chapitres.

Os plats

Comme leur nom l'indique, étant plats, ces os présentent **forcément** 2 faces, donc 2 chapitres. Pourtant, il faut parfois ajouter la forme de cette surface plane, qui peut être triangulaire, quadrangulaire, etc. Ainsi, la scapula étant triangulaire, on « sait » donc qu'après avoir décrit 2 faces, il y aura forcément 3 côtés puis 3 angles ; et ce sera « forcément » fini.

Os courts

« Court » veut simplement dire qu'aucune forme ne se dégage et que l'on va rapprocher ce volume de celui d'un cube, donc avec 6 faces, donc **obligatoirement** avec 6 chapitres. Ainsi, le lunatum (au poignet) a, comme son nom l'indique, une forme de croissant de lune. Pourtant, il est plus simple de le décrire avec 6 faces comme un cube (*cf.* fig. 1-15).

▶ **3-15**
Les os sont classés en : longs (1) donc 3 parties (a, b, c), plats (2) donc 2 faces, courts (3) donc 6 faces, sésamoïdes (4).

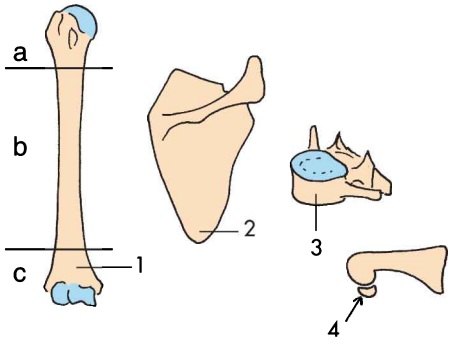

▶ **3-16**
Un sésamoïde offre un gain de bras de levier pour les tendons s'y insérant, ainsi qu'une surface de glissement plus résistante qu'une bourse synoviale.

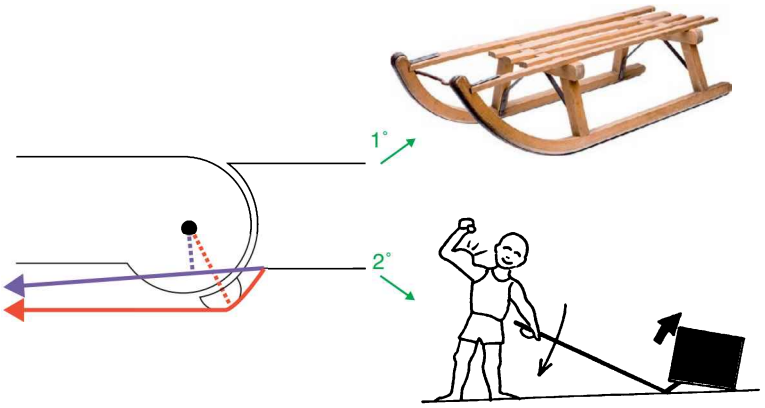

▶ **3-17**
Les os surnuméraires ne changent rien au contexte anatomique. Ce sont de petits os jouxtés à d'autres. Au pied : os talus classique (a) et avec un os trigone prolongeant son processus postérolatéral (b).

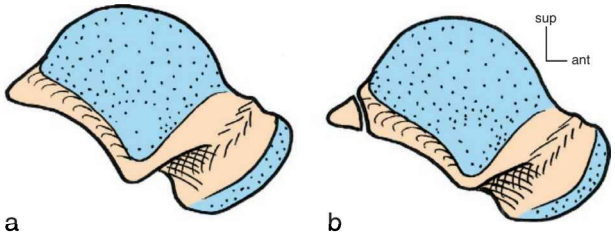

▶ **3-18**
Il existe des cartilages : hyalins (a), élastiques (b) et des fibrocartilages (c).

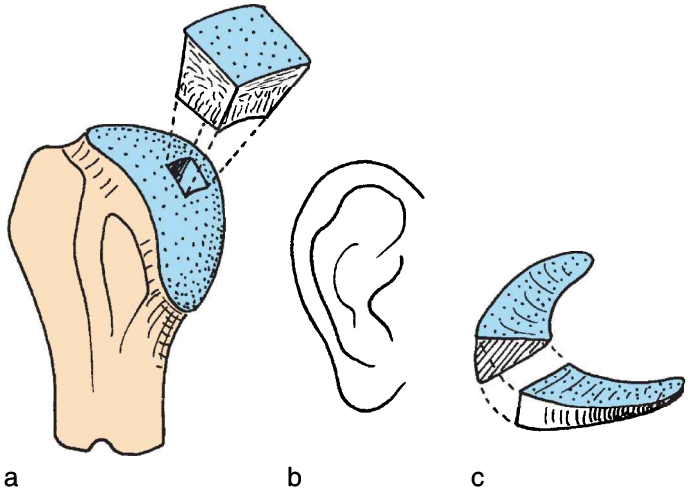

Os sésamoïdes

Ce sont des os qui, outre leur petitesse, ont la particularité de ne pas faire partie du squelette mais de l'appareil capsuloligamentaire ou tendineux. Comme leur nom l'indique, ils ont la forme d'une graine de sésame. Ils sont situés sur des zones articulaires précises et ont 2 rôles mécaniques spécifiques (fig. 3-16) :

- ils augmentent le **bras de levier** du ou des muscles qui s'y insèrent ;
- ils assurent un excellent **glissement**, à l'abri des inflations, contrairement à une bourse synoviale qui ferait le même office, mais serait moins résistante.

À ce titre, bien que faisant partie du squelette, la patella (anciennement rotule) est considérée comme le plus gros sésamoïde du corps humain, car elle est totalement prisonnière du gros tendon du quadriceps et répond aux 2 caractéristiques que nous venons de nommer.

Os surnuméraires

Comme leur nom l'indique, les os surnuméraires sont « en plus », chez certains sujets, ce qui ne change absolument rien. Ils n'ont strictement aucun rôle connu. Ils sont très variables, petits, non symétriques et soit situés à la réunion de plusieurs os, comme au niveau de la calotte crânienne, soit rattachés à une petite saillie osseuse, comme l'os trigone au niveau du talus (pied) (fig. 3-17). Ce sont de petites variables de l'os. Les connaître doit simplement dissuader certains de jouer au radiologue amateur.

Cartilages

Il existe 3 sortes de cartilages : les **cartilages souples** (comme celui qui constitue le pavillon de l'oreille), les **fibrocartilages** (comme les ménisques du genou, voir plus loin) et le **cartilage hyalin** (fig. 3-18). C'est ce dernier dont il est question à propos des surfaces articulaires de type synovial. Il recouvre la surface articulaire des os au niveau de leur jonction avec un autre os. Le latin *hyalinus* signifie qui a l'apparence du verre. La surface articulaire a un aspect vitrifié tant elle est lisse et glissante, de couleur blanchâtre.

Articulations

Une articulation est, par définition, la jonction entre 2 structures dures (des os). Leur modèle anatomo-mécanique fait distinguer plusieurs types : certains rares, d'autres plus ou moins fréquents et d'autres retrouvés presque partout au niveau des membres (genou, coude, main, épaule, etc.), car caractérisant les articulations possédant une synoviale. Cette dernière catégorie, si répandue, se subdivise à son tour en sous-groupes.

Il ne faut **surtout pas apprendre** les types d'articulation ! Il faut juste savoir qu'il y a plusieurs types et ils seront appris au coup par coup, au moment de leur première rencontre à l'occasion du cours les concernant.

Groupe	Sous-groupe	Exemple	Figure	Ancien nom
Articulations fibreuses	**Syndesmose**	Tibiofibulaire	Fig. 3-19a	Syndesmose
(ex-synarthroses)	**Suture**	Voûte crânienne	Fig. 3-19b	Suture
	Gomphose	Dent dans la mandibule	Fig. 3-19c	Gomphose
	Schyndilèse	Entre vomer et sphénoïde	Fig. 3-19d	Schyndilèse
Articulations à cartilage	**Synchondrose**	Base du crâne	Fig. 3-20a	Synchondrose
(ex-amphiarthrose)	**Symphyse**	Disques intervertébraux	Fig. 3-20b	Symphyse
Articulations à synoviale	**Trochoïde**	Radio-ulnaire supérieure	Fig. 3-21a	Trochoïde
(ex-diarthroses)	**Ginglyme**	Huméro-ulnaire	Fig. 3-21b	Trochléenne
	Ellipsoïde	Radiocarpienne	Fig. 3-21c	Condylienne
	Bicondylaire	Fémorotibiale	Fig. 3-21d	Bicondylienne
	En selle	Trapézo-métacarpienne	Fig. 3-21e	Toroïde
	Sphéroïde	Coxofémorale	Fig. 3-21f	Énarthrose
	Plane	Acromioclaviculaire	Fig. 3-21g	Plane
Cas particuliers	**Syssarcose**	Scapulothoracique	Fig. 3-22	Syssarcose

▶ **3-19**
Articulations fibreuses : syndesmose (a), suture (b), gomphose (c), schyndilèse (d).

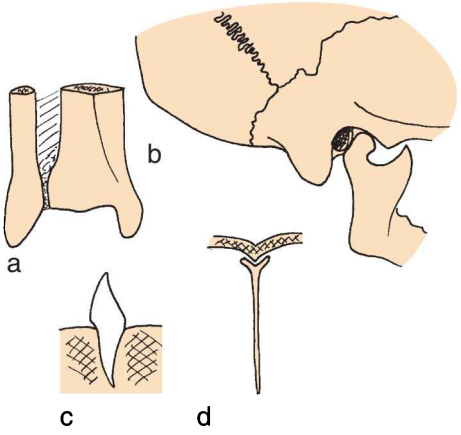

▶ **3-20**
Articulations à cartilage : synchondrose (a), symphyse (b).

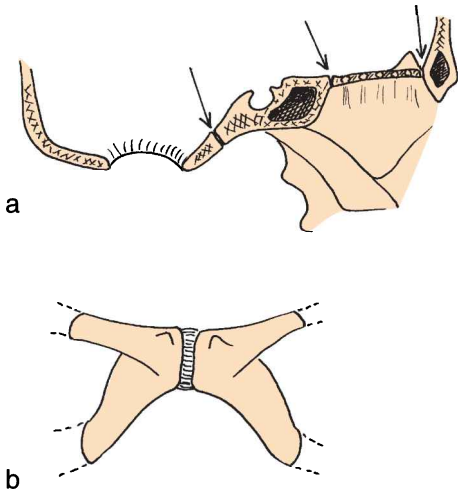

▶ 3-21
Articulations à synoviale : trochoïde (a), ginglyme (b), ellipsoïde (c), bicondylaire (d), en selle (e), sphéroïde (f), plane (g).

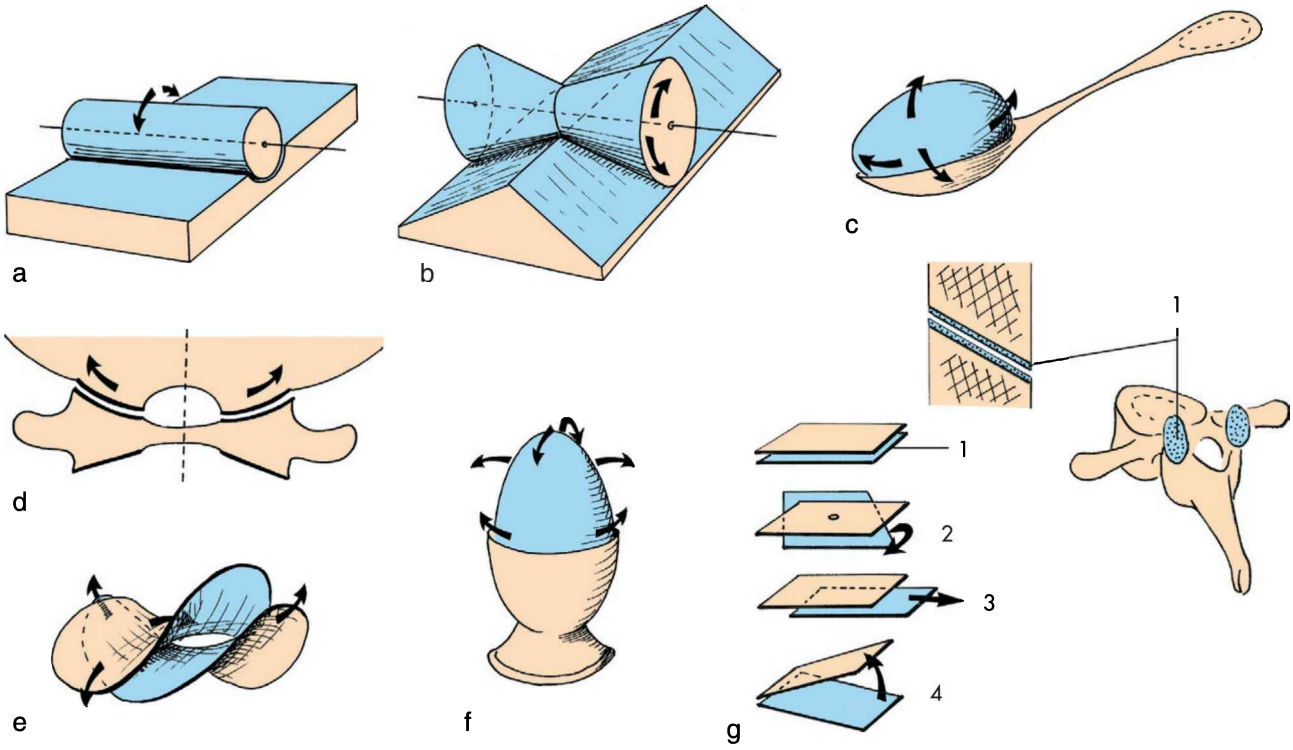

▶ 3-22
Articulation de type syssarcose, qui correspond à la scapulo-(serrato)-thoracique.

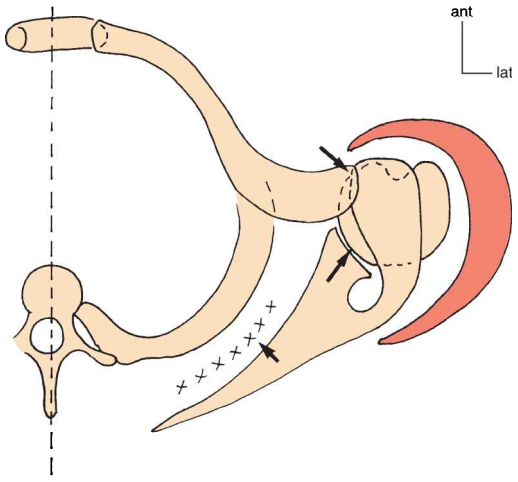

▶ 3-23

Articulations : ni congruente ni concordante (a), non congruente mais concordante (b), congruente (c) donc concordante (du moins macroscopiquement).

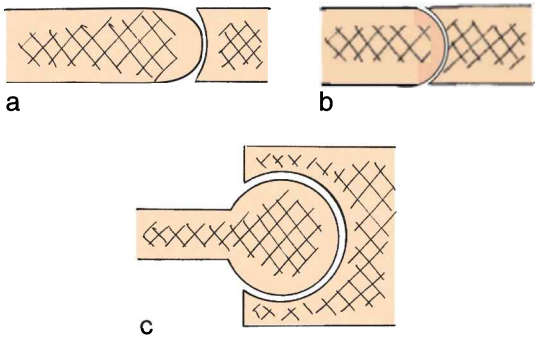

▶ 3-24

Réponse à la question posée au paragraphe « Langage descriptif » (page 78).

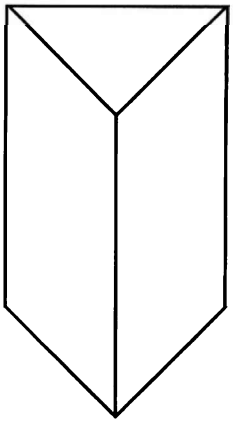

▶ 3-25

La capsule (a) ou « petite boîte » est un manchon (b) souple comparable au manchon d'un levier de vitesses (c) qui délimite la poche articulaire (d).

1. Capsule
2. Synoviale



▶ 3-26

La membrane synoviale recouvre intérieurement la capsule articulaire de façon étanche. Elle forme parfois des replis pour accompagner un ligament ou un tendon qui pénètre dans la capsule afin de l'isoler. Ici, le passage du tendon du long biceps brachial dans la capsule de la scapulohumérale. Trajet intracapsulaire d'un tendon, capsule partiellement sectionnée (a) et en coupe (b) avec différentes possibilités (A, B, C, D).

1. Sillon osseux
2. Tendon
3. Gaine ou repli synovial
4. Capsule
5. Synoviale
6. Cartilage

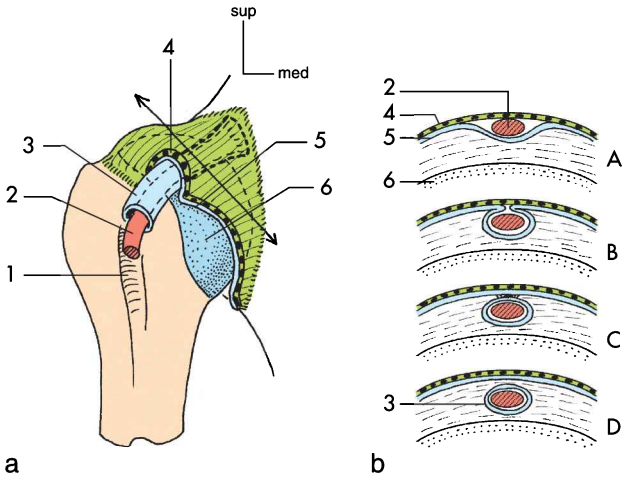

On peut remarquer que ces types sont caricaturaux et que l'examen attentif de chaque interligne révèle toujours une particularité, parfois évoquée en biomécanique, mais jamais en anatomie descriptive.
En revanche, une notion absente des livres d'anatomie et très importante pour le kinésithérapeute est la notion de **congruence** et celle de **concordance** (du moins macroscopiquement) (fig. 3-23).

- *Congruence* veut dire **« emboîtement »**. Cette notion est capitale, puisque cela régit la stabilité passive osseuse de l'articulation. Ainsi, l'épaule (scapulohumérale) et la hanche (coxofémorale) sont toutes deux des sphéroïdes, mais la hanche est congruente (stable) et l'épaule non congruente (non stable) ostéologiquement parlant.
- *Concordance* veut dire **« même rayon de courbure »** pour les surfaces concernées. Cela veut dire qu'en cas de non-concordance des mouvements parasites sont possibles et il faut en tenir compte sur le plan manipulatif. La non-concordance peut être en partie compensée par la présence d'un fibrocartilage de type labrum (*cf.* ce terme au paragraphe « Fibrocartilages » ci-dessous) qui améliore la concordance.

Remarque : les surfaces articulaires portent un nom avec un adjectif ; par exemple : « tête fémorale ». Il faut rappeler qu'il n'y a pas de règle, hélas, et que cet adjectif se rapporte parfois à l'os *sur lequel* se situe cette surface (c'est l'exemple donné avec la tête fémorale) ; mais parfois il se rapporte au nom de l'os *avec lequel* la surface s'articule ! Ainsi, l'incisure **radiale** est située sur l'ulna et l'incisure **ulnaire** est située sur le radius. Il faut y faire attention la 1re fois ; puis cela va tout seul.
→ Réponse au croquis demandé précédemment : voir la figure 3-24.

Tissus fibreux

Nous regroupons ici les éléments conjonctifs suivants qui appartiennent soit à l'environnement articulaire, soit à celui des loges musculaires.

Capsule

Une capsule[6] est un **manchon fibreux** qui s'insère au pourtour du cartilage des articulations synoviales. Un manchon, que ce soit en mode vestimentaire ou en mécanique, est une pièce plus ou moins cylindrique et creuse réunissant 2 éléments, un à chaque bout. La capsule est plus ou moins lâche ; on peut la comparer au manchon de cuir ou de caoutchouc situé à la base du levier de vitesse d'une voiture (levier au plancher). Cela empêche les saletés de tomber dans la boîte de vitesse tout en permettant les mouvements du levier (fig. 3-25).

Structures synoviales

Tout ce qui est « synovial » est un **tissu de glissement**, sécrétant une infime quantité de lubrifiant (liquide synovial ou synovie[7]).

Membrane synoviale

C'est la fine couche conjonctive qui contient des fibres élastiques et sécrète du **liquide synovial** (en infime quantité). Elle tapisse la face profonde de la capsule (en abrégé TFPC), phrase revenant tout le temps dans les descriptions des articulations dites « à synoviale ». Elle peut former des replis (*plicas*), voire engainer un ligament ou un tendon pour l'isoler du contenu articulaire (fig. 3-26).

6. Du latin *capsa* : boîte ; *capsula* : petite boîte.

7. De *syn-ovus* : *syn-* (grec) = comme ; *ovus* (latin) = œuf. Autrement dit, glissant comme du blanc d'œuf. Il existe des membranes synoviales, des bourses synoviales, des gaines synoviales.

▶ 3-27

Une bourse est une poche fermée (a). Une bourse « synoviale » (c'est-à-dire sécrétant un liquide ressemblant à du blanc d'œuf) est une poche aplatie dont les parois glissent l'une sur l'autre (grâce au liquide synovial) afin d'éviter les frottements entre un muscle ou un tendon et l'os (b).

1. Os
2. Tendon
3. Bourse synoviale

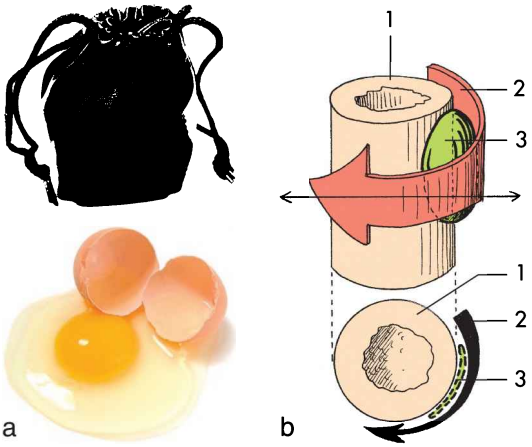

▶ 3-28

Une gaine est un sous-vêtement qui enserre une partie du corps (a) ; une gaine synoviale enserre un tendon pour éviter les frottements avec le tunnel ostéofibreux qu'il traverse (b).

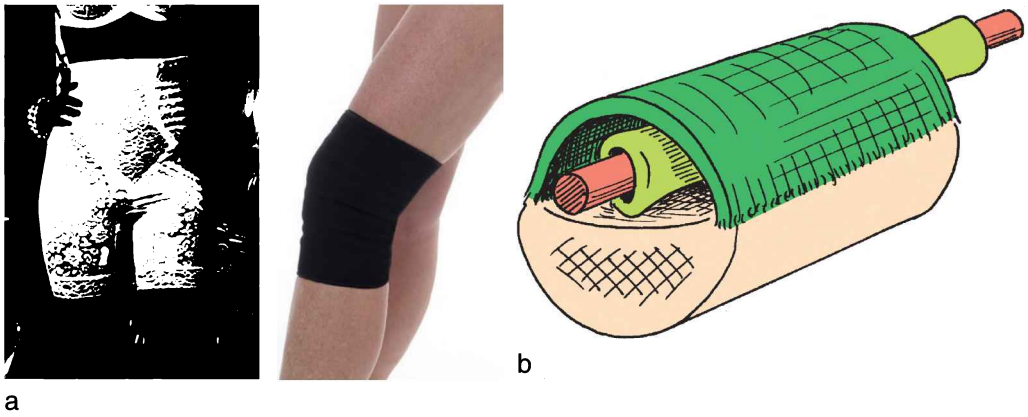

▶ 3-29

Il existe différentes formes de fibrocartilages : disque (a), ménisque (b), labrum (c).

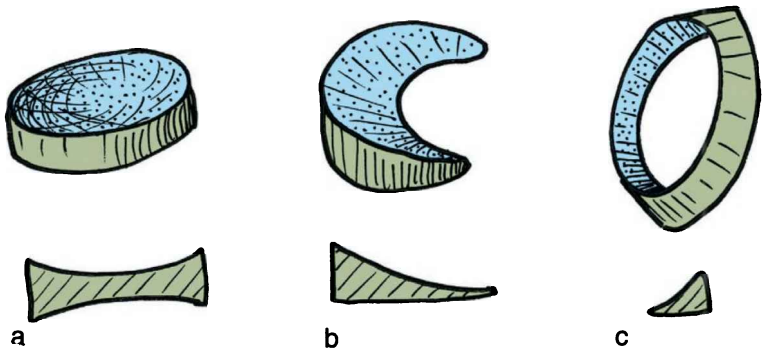

Bourse synoviale

Comme son nom l'indique, une bourse est une cavité fermée. Il s'agit d'une **cavité virtuelle**, virtuelle parce que ses parois sont au contact, mais non collées puisque destinées à glisser l'une sur l'autre (comme les 2 feuillets de la plèvre pour les poumons) grâce au liquide synovial sécrété. Ces bourses sont nombreuses (partout où il y a des risques de frottement) et seules les plus importantes sont répertoriées (la plus importante est située à l'épaule, sous le muscle deltoïde). À noter que, pour des espaces vastes, le glissement peut être assuré par une couche de cellules graisseuses (fig. 3-27).

Gaine synoviale

C'est une bourse synoviale de forme particulière puisque formant un cylindre à double paroi (comme la double paroi d'une bouteille thermos). La forme de « gaine » est utilisée sur le plan vestimentaire, que ce soit dans la mode féminine, dans les vêtements orthopédiques ou le sport (genouillère, chevillère, etc.). Cette structure qui sécrète également de la synovie est destinée au glissement d'un tendon qui coulisse à l'intérieur. C'est particulièrement le cas au niveau des doigts (fig. 3-28).

Fibrocartilages

Comme leur nom l'indique, les fibrocartilages sont un **assemblage** de tissu fibreux (comme un ligament) et de cartilage hyalin (comme une surface articulaire) ; d'où le fait qu'on en parle aussi bien à propos des moyens d'union d'une articulation (fibro-) que de ses surfaces articulaires (-cartilage). Selon leur morphologie, les fibrocartilages portent des noms différents (fig. 3-29) :

- *disque :* **rondelle** ligamentaire encroûtée de cartilage hyalin sur ses 2 faces (par exemple disque articulaire du poignet, disque intervertébral) ;
- *ménisque :* de forme plus ou moins triangulaire à la coupe (par exemple les ménisques du genou), les ménisques ressemblent à une **tranche** de mandarine et sont adhérents à la capsule par leur périphérie ;
- *labrum :* c'est un **anneau** qui s'attache au pourtour d'une surface articulaire pour en augmenter un peu la concordance (par exemple labrum glénoïdal au niveau de la scapula).

▶ 3-30

De même que les vêtements ont des renforts aux points stratégiques (ourlets et coutures) (a), les ligaments sont, sauf exception, des épaississements capsulaires qui renforcent celle-ci (b).
1. Capsule
2. Ligament

a

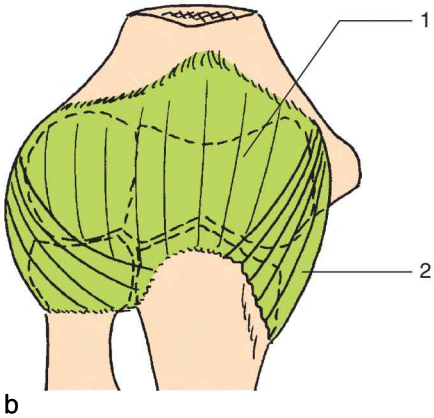

b

▶ 3-31

Les mains du praticien pénètrent dans la couveuse tout en restant à l'air extérieur, isolées (a). De même, le nageur est dans l'eau et mouillé alors que le sous-marinier est dans l'eau mais au sec (b). Les ligaments croisés du genou sont dans la capsule mais extra-articulaires (c) car isolés par un repli synovial.
1. Surface de cartilage hyalin
2. Repli synovial
3. Capsule
4. Synoviale
5. Ligaments

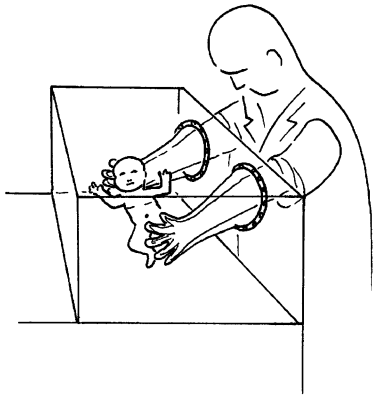

a

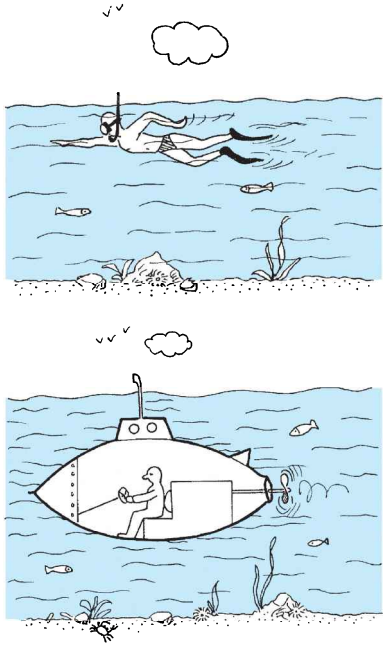

b

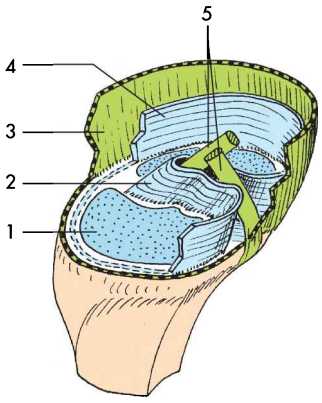

c

▶ 3-32

a, b) Enveloppant les muscles (1) et les os (2), il y a des cloisons conjonctives ou septums (3). L'ensemble est enveloppé par des enveloppes conjonctives ou fascias superficiels (4) ou profonds (5). Lorsqu'il y a 2 os, il existe un septum appelé membrane interosseuse (6). La graisse (7) tapisse l'ensemble.

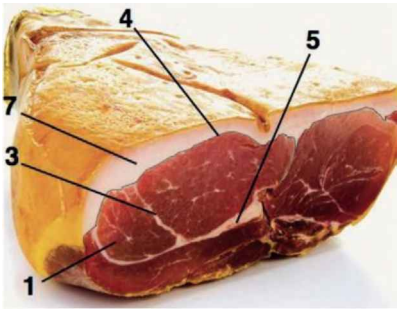

a

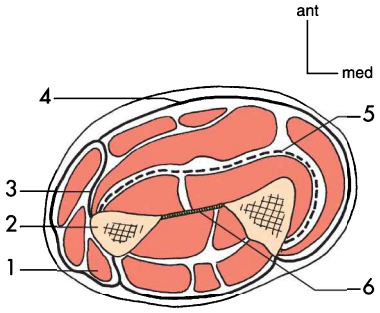

b

Ligaments

Les ligaments (étymologiquement : liens, attaches) sont, sauf cas particuliers, des fibres renforçant une capsule articulaire là où elle risque d'être dangereusement sollicitée. On peut donc distinguer :

- les **épaississements capsulaires**, qui répondent à la définition que nous venons de donner. C'est comme aux jointures d'un vêtement, où il existe un ourlet de renfort (fig. 3-30) ;
- les ligaments **intracapsulaires** (pourtant extra-articulaires). Ce sont des ligaments bien différenciés de la capsule ; ils pénètrent dedans, mais sont toutefois dans une combinaison de plongée étanche, formée par une gaine synoviale ou un repli synovial qui leur est propre. L'exemple type est celui des ligaments croisés du genou (fig. 3-31) ;
- les ligaments **à distance** qui, comme leur nom l'indique, sont bien individualisés et à distance de la capsule. Par exemple, le ligament coraco-acromial à l'épaule, la corde oblique de l'avant-bras ou celle de la jambe, qui sont voisines de la membrane interosseuse.

Cloisons ou membranes

On peut en dénombrer 2 types (fig. 3-32) :

1. *de séparation.* Ce sont :

- les **membranes interosseuses** (MIO), qui sont tendues entre 2 os longs, comme à la jambe ou l'avant-bras et séparent des loges musculaires ;
- les **septums**, qui sont des membranes intermusculaires ou cloisons, séparant aussi les loges musculaires. On parle de septums intermusculaires (SIM) ; par exemple septum intermusculaire médial (SIMM).

2. *d'enveloppe.* Ce sont :

- les **fascias**, qui sont des membranes indépendantes des muscles. Il existe des fascias superficiels et d'autres profonds. Ils enveloppent les segments comme un collant sur une jambe ;
- les **aponévroses** . Ce sont aussi des fascias mais liés à des muscles. Il s'agit soit d'une aponévrose propre à un muscle, c'est-à-dire l'enveloppant individuellement (comme le sachet sous vide d'un aliment vendu en barquette), soit d'une aponévrose de contact avec un muscle (comme c'est le cas de l'aponévrose plantaire, qui est accolée au muscle court fléchisseur des orteils).

[8] Nommées ainsi car, dans les anciens temps, on les prenait pour des « nerfs ».

▶ 3-33

Le rétiaire (a). La fable du lion pris dans des rets (b). Les rétinaculums (petits filets) permettent aux tendons de rester plaqués contre le squelette (c), ce qui se traduit par une réflexion à leur niveau. Ils transforment un canal osseux en tunnel ostéofibreux (TOF) (d).

1. Rétinaculum des muscles fléchisseurs (RMF)
2. Tendon fléchisseur (F)
3. Expansion du RMF
4. Plan osseux

a



b

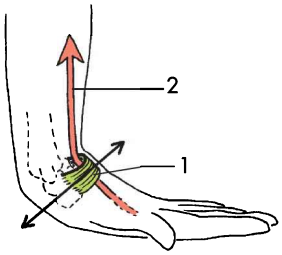

c

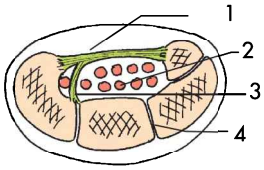

d

▶ 3-34

Plus petites que les rétinaculums, les coulisses fibreuses (organes de maintien) plaquent aussi les tendons contre le squelette, formant des tunnels ostéofibreux et nécessitant un engainage du tendon par une gaine synoviale (organe de glissement) pour empêcher les frottements (a). Ces coulisses de maintien ressemblent aux colliers de serrage permettant, par exemple, de fixer des fils électriques à un support (b). a) Tendon (3) dans sa gaine synoviale (2) et amarré à l'os (4) par une coulisse fibreuse (1).

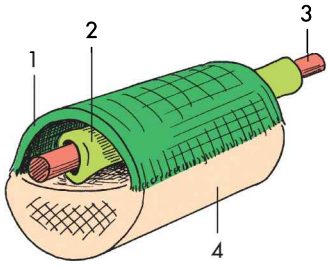

a

b

▶ 3-35

Plus petites que les rétinaculums, les coulisses fibreuses (organes de maintien) plaquent aussi les tendons contre le squelette, formant des tunnels ostéofibreux et nécessitant un engainage du tendon par une gaine synoviale (organe de glissement) pour empêcher les frottements (a).
Ces coulisses de maintien ressemblent aux colliers de serrage permettant, par exemple, de fixer des fils électriques à un support (b).
Vinculums court (1) et longs (2) reliant le tendon à l'os.

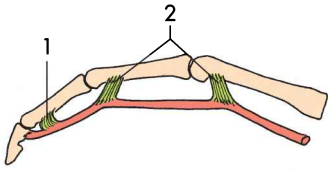

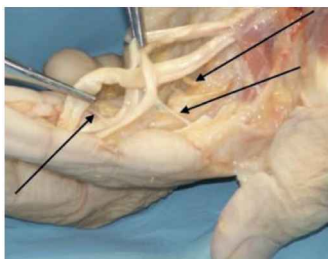

▶ 3-36

Comme une gaine électrique (a), une gaine vasculaire (b), inextensible, emprisonne l'artère et ses veines. Les battements artériels sont donc transmis aux veines.
b) Gaine fibreuse vasculaire (3) enveloppant l'artère (2) et ses veines (1).



a

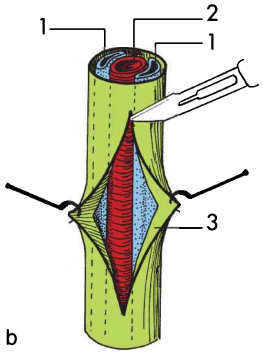

b

Coulisses fibreuses

- Les **rétinaculums**[9] sont des structures tendues d'un bord osseux à un autre, réalisant un tunnel ostéofibreux (TOF) avec l'os et, bien souvent, offrent une réflexion à des passages tendineux au cours des mouvements. Ils portent le nom des tendons qui y coulissent : RMF (rétinaculum des muscles fléchisseurs), RME (rétinaculum des muscles extenseurs). Ce sont des structures extrêmement solides et résistantes (fig. 3-33).
- Les **coulisses fibreuses** des doigts et des orteils sont des « colliers de serrage » tels qu'on en utilise pour solidariser des fils électriques dans les faux-plafond ou le long des murs. Ces coulisses, très résistantes, transforment la dépression de l'os, à ce niveau, en tunnel ostéofibreux (fig. 3-34). De ce fait, le glissement des tendons risque des frottements et nécessite donc leur enveloppement par une gaine synoviale (*cf.* plus loin).

Autres

- Les **vinculums**[10] sont de petites liaisons fibreuses tendues entre les tendons fléchisseurs des doigts et le squelette des phalanges. Ils servent d'amarrage et parfois de porte-vaisseaux (pour la périphérie du tendon). Il en existe des longs et des courts (fig. 3-35).
- Les **gaines vasculaires** sont des enveloppes qui solidarisent une artère et sa ou ses veines. Ce fait est très important car, étant inextensible, cette gaine permet aux battements artériels de comprimer rythmiquement la veine et d'assurer ainsi la chasse veineuse (laquelle est à sens unique du fait des valvules) (fig. 3-36).

9. Un ret est un filet ; *retinaculum* = petit filet (le gladiateur romain qui était armé d'un filet et d'un trident était appelé « rétiaire » ; La Fontaine a écrit une fable où un lion est pris dans des rets).
10. Du latin, signifiant « petite attache ».

3-37

Les expansions conjonctives d'un muscle ont un rôle stabilisateur du tendon ou de structures accolées, comme un ligament (le tendon récurrent du semi-membraneux [SM] est aussi appelé ligament poplité oblique).

1. SM direct
2. SM réfléchi
3. SM récurrent
4. Coque condylienne latérale
5. Ligament poplité arqué
6. Poplité

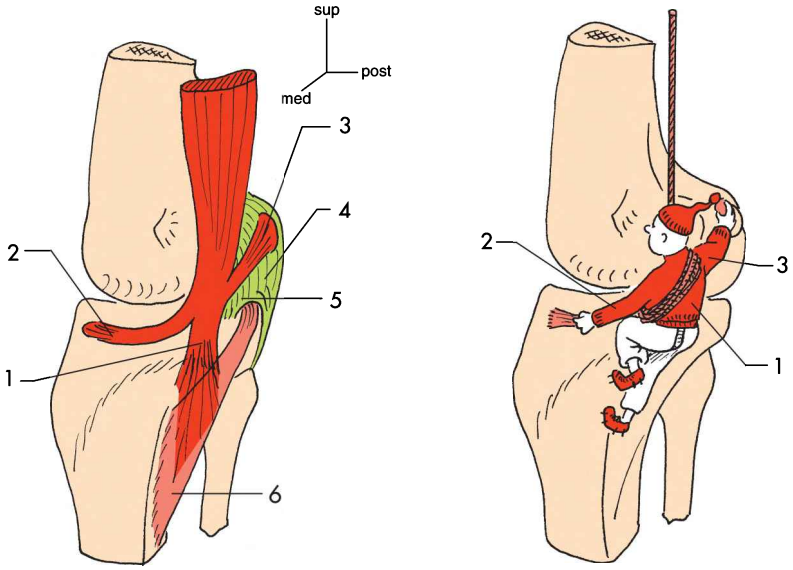

3-38

Les muscles sont classés en fusiformes (a), biceps (b), triceps (c), quadriceps (d), semi-penniforme (e et photographie du long extenseur des orteils), penniforme (f), digastrique (g), dentelé (h), rubané (i).

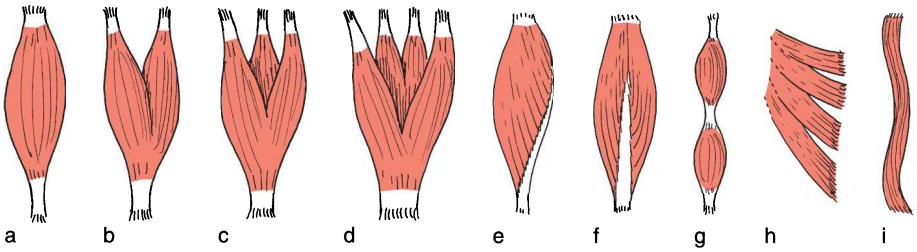

- Les **expansions** musculaires aponévrotiques sont des débordements tendineux formant des liaisons fibreuses issues de l'aponévrose des muscles et se fondant avec une autre structure conjonctive (capsule ou fascia). Cela explique, par exemple, que l'expansion issue du tendon terminal du semi-membraneux soit nommée indifféremment « tendon récurrent » ou « ligament poplité oblique » (fig. 3-37). Elles assurent une mise en tension des fascias et un complément mécanique à l'action du muscle.

Muscles

Dénomination

Les muscles représentent le moteur du mouvement, c'est-à-dire la partie contractile qui entraîne le déplacement des segments osseux. Toujours dans un certain état de tension, même au repos (tonus musculaire), ils ont des formes et des volumes extrêmement variables. Certains peuvent être inconstants (comme le muscle long palmaire au poignet ou le 3e fibulaire à la jambe), ce qui ne veut pas dire rares (ces 2 muscles sont présents chez les 3/4 des gens) ; seuls certains sont rares (comme le court extenseur des doigts, à la main, ou le soléaire surnuméraire à la jambe).
Leur nom dépend de plusieurs aspects.

Indication	Exemples
Forme	– Deltoïde (forme de delta) – Gracile (forme fine) – Lombrical (forme de ver de terre) – Soléaire (forme de semelle de chaussure) – Piriforme (forme de poire) – Long du cou (long) – Splénius (forme de compresse) – Dentelé (présentant des dents, appelées aussi digitations)
Constitution	– Biceps, triceps, quadriceps (2, 3 ou 4 chefs) – Semi-tendineux, semi-membraneux (à moitié tendineux ou membraneux)
Fonction	– Élévateur de la scapula, élévateur de l'anus – Fléchisseur radial du carpe – Extenseur ulnaire du carpe – Rond ou carré pronateurs – Long extenseur des orteils
Situation	– Iliaque (indique le côté du bassin) – Interosseux (entre les os de la main ou du pied) – Court palmaire (paume) – Court ou long fibulaires (sur la fibula) – Subclavier (sous la clavicule)
Insertions	– Sternohyoïdien (sternum, os hyoïde) – Sternocléidomastoïdien (sternum, clavicule, mastoïde) – Génioglosse (épines mentonnières – anciennement « geni » –, langue) – Brachioradial (bras, radius)

La constitution des fibres des muscles est un élément à prendre en compte (fig. 3-38) :

- **fusiforme :** son corps est en forme de fuseau, aux extrémités duquel on trouve un tendon (par exemple le biceps brachial) ;
- **penniforme :** un muscle penniforme ressemble à une plume[11], c'est-à-dire que les fibres charnues se jettent de part et d'autre d'un long tendon terminal, ce qui accroît considérablement la force déployée par le muscle. Il existe des muscles multipennés (par exemple le deltoïde moyen) ;

[11] Plume : penne (voir l'empennage d'un avion).

▶ **3-39**

L'insertion d'un tendon est toujours plus étendue que sa section soit parce que l'insertion s'élargit (a), soit parce qu'elle est oblique (b), soit parce qu'elle se fait sur une saillie ou dans un sillon (c). a) Élargissement du tendon près de son insertion (D > d). b) Abord oblique du tendon (D > d). c) Insertion sur une saillie ou un sillon. Dans les 2 cas : d1 + d2 > D.

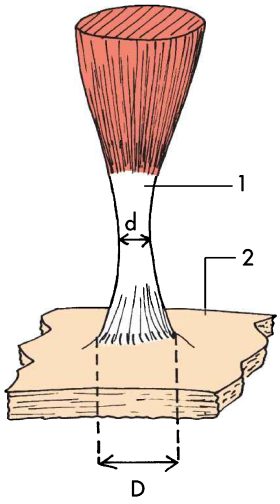

a

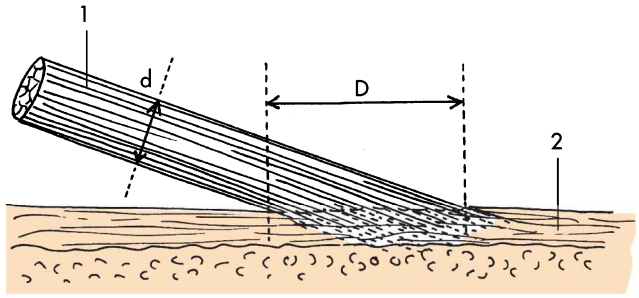

b

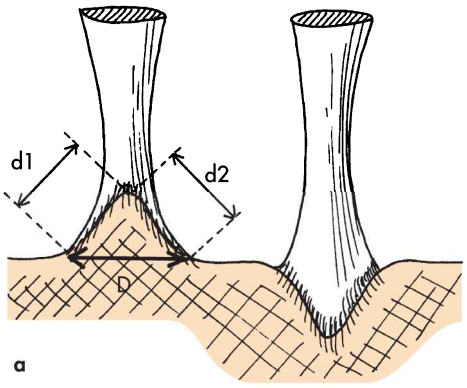

a b

c

▶ **3-40**

Le passage de la structure tendineuse à l'os se fait progressivement, avec des cellules tendineuses (Z1), puis ténopériostées (Z2), puis périostées (Z3), puis osseuses (Z4).

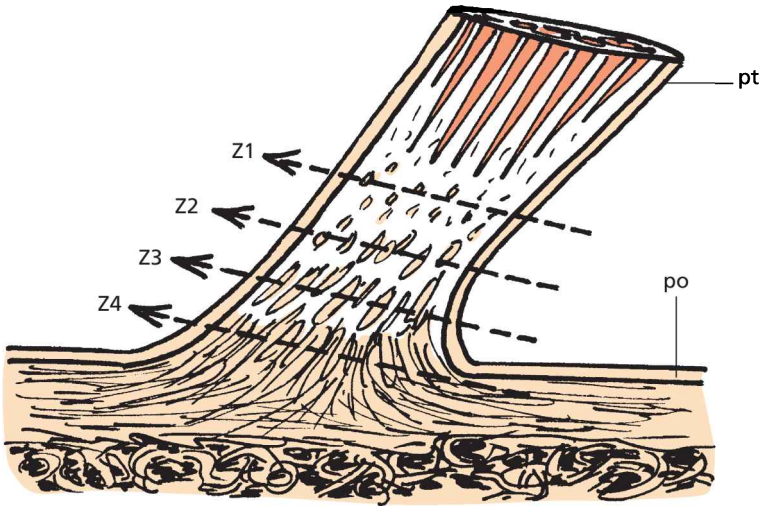

- **semi-penniforme :** comme son nom l'indique, c'est un modèle intermédiaire (par exemple le muscle long extenseur des orteils) ;
- **digastrique :** muscle séparé en plusieurs ventres, di- (latin) signifiant la séparation (comme dans divorce, division), deux se disant bi-. Le risque de confusion avec le di- (grec) signifiant deux fait que l'on parle plutôt de muscle polygastrique lorsqu'il y a plusieurs ventres, et personne ne vous embêtera pour savoir si digastrique veut dire deux ou plusieurs… ;
- **rubané :** les fibres musculaires sont longues avec un court tendon aux extrémités. Ce type de muscle a un rôle plus volitionnel que de force (par exemple le muscle sartorius).

Le tendon s'insère toujours par une zone **plus large** que celle du tendon lui-même, et ce soit parce qu'il s'élargit à ce niveau, soit parce qu'il s'insère obliquement, soir parce qu'il s'insère sur un tubercule (ou parfois dans une zone déprimée) (fig. 3-39).

Deux remarques :

- Il faut noter que l'insertion d'un tendon ne se fait pas comme une vis dans un mur (où l'on distingue très nettement la partie vis, la partie mur, voire la partie cheville). Le tendon s'insère dans l'os en **fondu enchaîné** : il y a de plus en plus de cellules osseuses au fur et à mesure que le tendon se rapproche de l'os et, dans l'os, il persiste des fibres tendineuses qui se raréfient progressivement (fig. 3-40). Du coup, il n'y a pas d'interface sujette à séparation ; la résistance mécanique s'en trouve accrue.
- Il faut aussi noter que, comme pour les ligaments intracapsulaires (*cf.* plus loin), il existe des tendons qui, engainés dans un **repli synovial**, pénètrent dans une capsule articulaire ; c'est le cas du long biceps à l'épaule ou du poplité au genou.

Description

Un muscle se décrit de façon standard ; c'est une **fiche stéréotypée**, une sorte de « carte de visite » du muscle à partir de laquelle on doit tout savoir de façon synthétique.

Selon l'importance du muscle (taille et/ou richesse topographique), on peut être amené à réduire ou augmenter cette fiche, sans en changer le fond. Cela donne une fiche de ce type :

<table>
<tr><td>NOM DU MUSCLE
– Groupe musculaire ?
– Caractéristique ?</td><td colspan="2">INSERTION (origine)
– Où ?
– Sur quelle partie ?
– Sur quel secteur ?
– Par quel type de fibres ?</td><td>INSERTION (terminaison)
– Où ?
– Sur quelle partie ?
– Sur quel secteur ?
– Par quel type de fibres ?</td></tr>
<tr><td colspan="4">TRAJET
– Quelle loge ou situation ? – Quelle obliquité ?
– Quel aspect général ? – Quelle topographie ?</td></tr>
<tr><td>RAPPORTS
– ant.
– post.
– lat.
– méd.
– sup.
– inf.</td><td>À L'ORIGINE
–
–
–
–
–
–</td><td>AU CORPS
–
–
–
–
–
–</td><td>À LA TERMINAISON
–
–
–
–
–
–</td></tr>
<tr><td colspan="2">INNERVATION
– Quel nerf (nom) ?
– Quelles racines (n°) ?</td><td colspan="2">ACTION
– Action stabilisatrice ?
– Action dynamique ?</td></tr>
</table>

▶ 3-41

En signalétique, la localisation « vous êtes ici » sur un plan permet de s'orienter ; sinon, vous êtes incapable de le faire (a). Sur une coupe, le changement de flèches produit 2 significations différentes (b) : ici, sur une même coupe, soit on s'intéresse aux rapports du biceps fémoral, soit à ceux des adducteurs ; seule une indication différente permet de distinguer l'objectif de la coupe.

1. Vaste intermédiaire
2. Droit fémoral
3. Vaisseaux fémoraux profonds
4. Vaste médial
5. Vaisseaux fémoraux superficiels
6. Long adducteur
7. Sartorius
8. Veine grande saphène
9. Branches terminales du nerf obturateur
10. Gracile
11. Court adducteur
12. Grand adducteur
13. Semi-membraneux
14. Nerf sciatique
15. Semi-tendineux
16. Court biceps
17. Long biceps
18. Fascia lata
19. Vaste latéral

(Source : a, © 2017 Google, données cartographiques.)

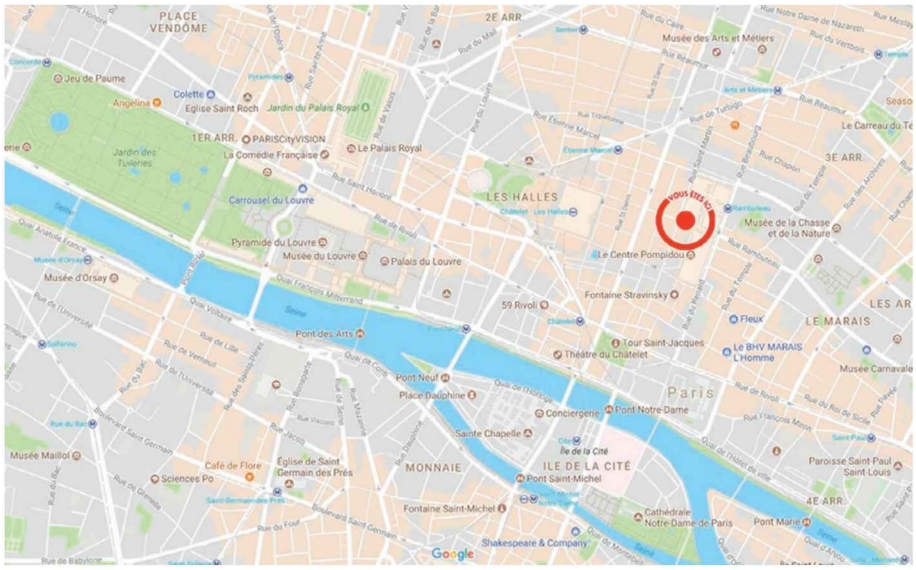

a

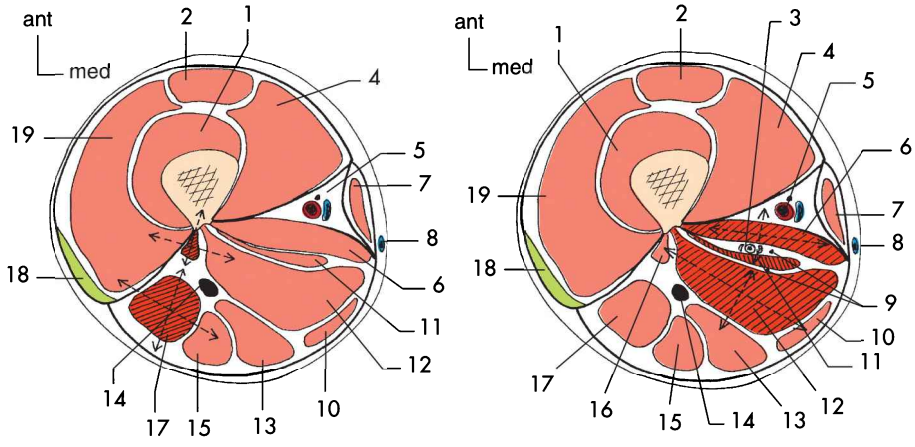

b

Rapports

La notion de rapports a été abordée dans le chapitre précédent sur les grandes lignes de l'anatomie. Il s'agit de dire ce qui est devant, derrière, au-dessus, au-dessous, sur les côtés. La difficulté est qu'un muscle est plus ou moins long et que, selon que l'on se situe à un bout où à l'autre ou au milieu, cela change. D'où la nécessité de le diviser, en fonction de ses différentes parties. Heureusement, tout n'est pas important. Certains rapports sont très importants, d'autres relatifs, et d'autre pas importants du tout. Cela simplifie. Reprenons l'exemple volontairement simple du muscle subscapulaire (dont les rapports peuvent n'être divisés qu'en 2 : corps et tendon). Un tableau général de ce muscle donne donc :

<table>
<tr><td>SUBSCAPULAIRE
– Coiffe de l'épaule
– Court et profond</td><td>INSERTION (origine)
– Scapula
– F. ant. (fosse subscapulaire)
– Partie centrale + pilier
– Par fibres charnues + 3 ou 4 lames tendineuses</td><td>INSERTION (terminaison)
– Humérus
– Extrémité sup.
– Tubercule mineur
– Par 1 tendon aplati</td></tr>
<tr><td colspan="3">TRAJET
– Paroi post. de la fosse axillaire – Fibres convergent en dehors + en haut
– plat, triangulaire, penniforme – Topo : fosse axillaire, coracoïde, scapulo-humérale</td></tr>
<tr><td>RAPPORTS
– ant.
– post.
– méd.
– lat.
– sup.
– inf.</td><td>AU CORPS
– Plan scapulothoracique
– Scapula
– Insertion du dentelé ant.
–
–
–</td><td>AU TENDON
– Fosse axillaire + contenu
– Articulation scapulo-humérale
–
– Sillon intertuberculaire
– Coracoïde (voûte)
–</td></tr>
<tr><td>INNERVATION
– Nerf subscapulaire (1 ou 2 filets)
– Racines C5, C6</td><td colspan="2">ACTION
– Stabilisation de la tête humérale
– Rotateur médial, adducteur, ± abaisseur</td></tr>
</table>

Très important : il faut noter que la question des « rapports » se traite idéalement par un croquis, qui est généralement une coupe. Mais attention : pour que le croquis ait une signification et soit donc acceptable, il est nécessaire de figurer des **flèches**. C'est l'équivalent d'un plan de ville où une pastille porte la mention « vous êtes ici » (fig. 3-41a). En l'absence de cette indication, le plan n'exprime plus rien. Il en est de même en anatomie.

Ainsi, le « MÊME » croquis a des significations totalement différentes selon les flèches (fig. 3-41b). Il ne faut pas perdre de vue que chaque représentation graphique doit traduire une phrase. C'est un bon entraînement à conseiller. Par exemple, sur la figure b du croquis proposé, la phrase : « en avant du grand adducteur, on trouve le court adducteur et la branche profonde du nerf obturateur » se traduit par une flèche. La phrase « en arrière du grand adducteur, on trouve le nerf sciatique et le semi-membraneux » se traduit par une autre flèche, et ainsi de suite. Cet exercice est très productif quant au savoir.

▶ 3-42

Le système nerveux périphérique est comparable à un arbre : racines (A), souche/plexus (B), troncs (C), branches terminales (D), branches collatérales (Coll.) qui peuvent venir du plexus (1), des troncs des nerfs (2) ou des terminales (3). Il faudrait simplement mettre l'arbre à l'envers…

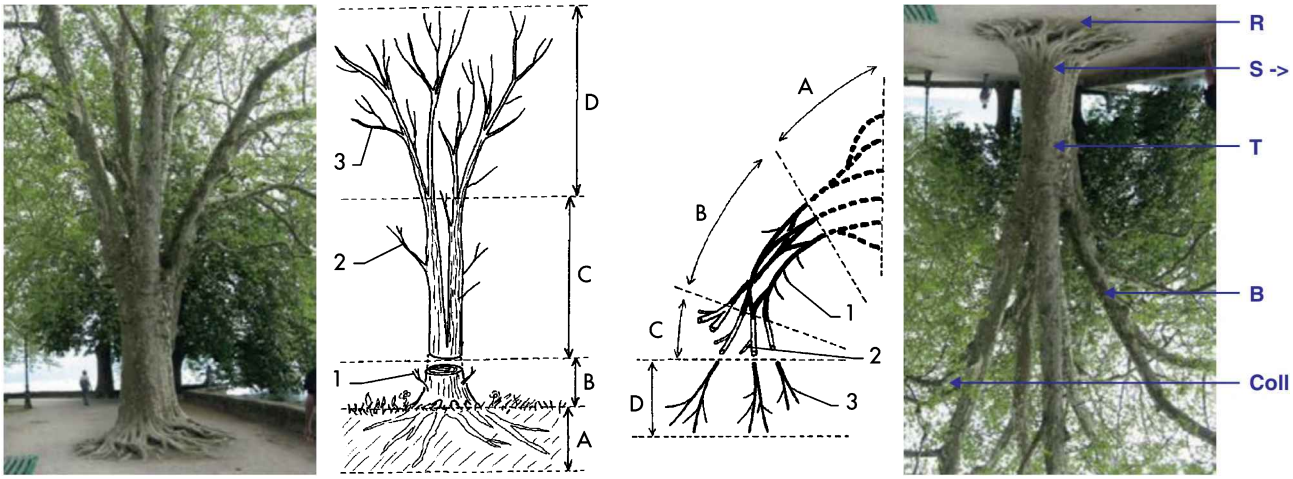

a b

▶ 3-43

Le circuit sanguin comprend la petite circulation (circuit pulmonaire) et la grande circulation (reste du corps). L'ensemble est un circuit fermé, tout comme un circuit de chauffage central.

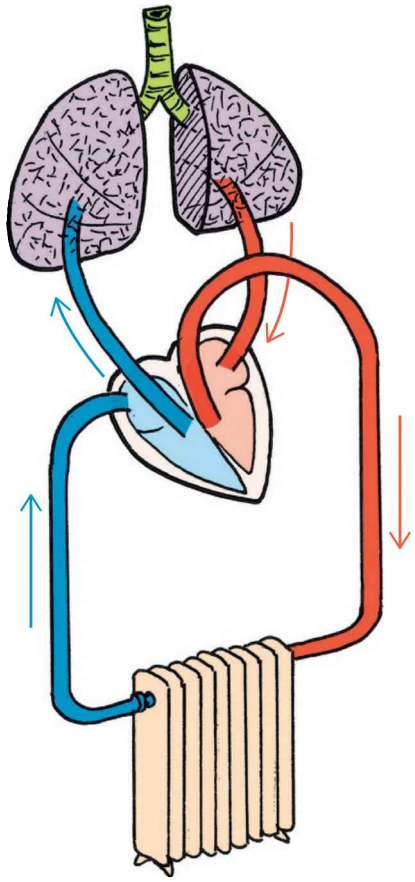

Nerfs

Le système nerveux périphérique est construit très exactement **comme un arbre** (fig. 3-42). À partir de la sortie de la colonne vertébrale (nerfs spinaux), on distingue :

Arbre	Nerf	Exemples
Racines	Racines	Racine C5, racine L5
Souche	***Plexus***	*Plexus brachial, plexus lombal*
Tronc(s)	Tronc(s)	Nerf radial, nerf sciatique
Branches terminales	Branches terminales	Branche profonde du nerf ulnaire
Branches collatérales	Branches collatérales	Il y en a partout : aussi bien sur les racines, plexus, troncs et branches terminales

Le seul nom qui change est la **souche** qui devient **« plexus »** pour le système nerveux (en italique sur le tableau).
La distinction entre racine (adjectif : radiculaire) et nerf (adjectif : tronculaire) est capitale du fait des implications pathologiques. En effet, une différence de niveau de lésion entraîne une différence de tableau clinique et donc de soins.
Prenons un exemple : si vous avez une fuite d'eau chez vous, il est intelligent de couper la vanne commandant l'arrivée d'eau de votre appartement. Si vous coupez la vanne qui commande l'étage, vos voisins n'auront plus d'eau non plus, et si vous coupez l'eau à la cave, c'est tout l'immeuble qui sera privé d'eau. C'est pareil pour le système nerveux, d'où la nécessité de différencier les racines, le plexus et les troncs[12].

[1.] Attention : en anatomie, par simplicité, on parle du « nerf ceci ou cela » sans dire « tronc du nerf ceci ou tronc du nerf cela ». En revanche, en neurologie, on est parfois amené à mentionner « tronc » quand on veut le distinguer de l'ensemble du territoire du nerf et éviter les confusions.

Vaisseaux

On distingue les vaisseaux de la circulation partant du cœur (artères)[13] et ceux de la circulation qui y retourne (veines et lymphatiques) (fig. 3-43).

[12.] Le mot « tronc », utilisé seul, est vague. Il indique la partie centrale et la plus représentative d'une chose : le tronc d'un arbre, le tronc du corps humain, le tronc d'une artère, le tronc d'un nerf, le tronc d'une portion de plexus nerveux.

[13.] Attention : au niveau de ce que l'on appelle la « petite circulation », le sang riche et oxygéné est celui des veines pulmonaires (vont au cœur) ; le sang pauvre et portant les déchets est celui des artères pulmonaires (partant du cœur) ; c'est donc l'inverse de la grande circulation.

▶ **3-44**
Au niveau des segments de membre : une grosse artère par os. Ici : 1 pour le bras (brachiale), et 2 pour l'avant-bras (radiale et ulnaire).

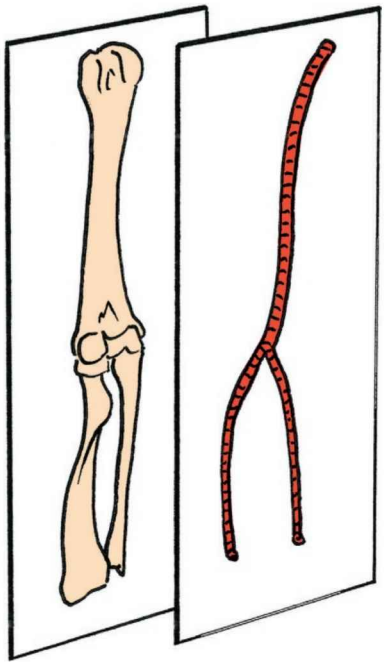

▶ **3-45**
Aux épiphyses, les artères forment plus ou moins des cercles artériels où des collatérales et des récurrentes s'anastomosent pour vasculariser les épiphyses et leurs parties molles.

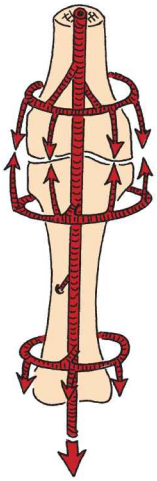

▶ **3-46**
Le système anastomotique des cercles artériels ressemble aux arroseuses municipales, dont les tuyaux sont alimentés de part et d'autre, l'eau s'échappant par des trous entre les 2 alimentations.

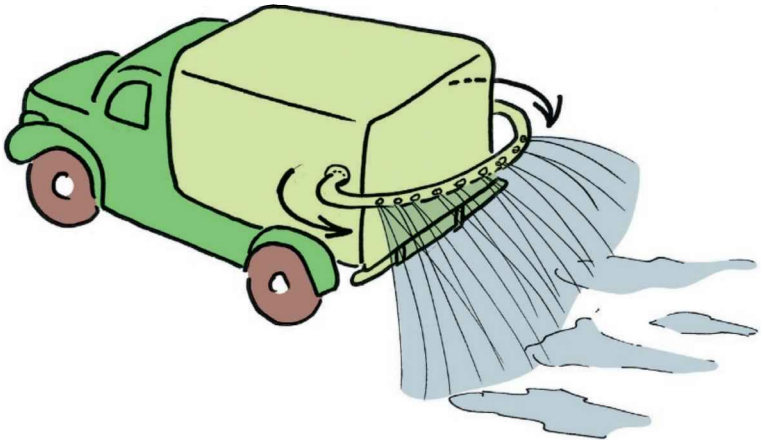

▶ **3-47**
Au niveau des os plats, les cercles artériels dessinent un réseau périphérique à l'os.

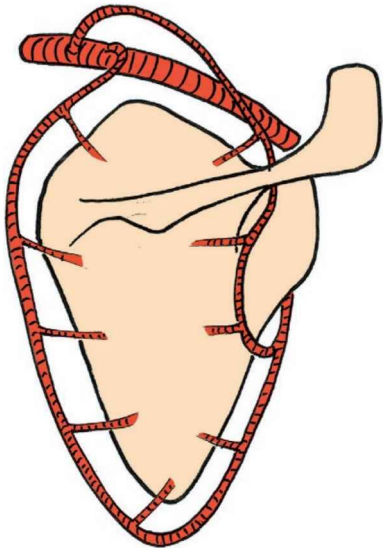

Artères

C'est un arbre artériel issu du cœur par la crosse de l'aorte et qui va en se ramifiant de plus en plus au fur et à mesure qu'on s'éloigne. Chaque artère a un nom, avec une origine, un trajet, une terminaison et un territoire vasculaire. On peut donner une ou deux indications comme suit.

Au niveau des segments de membre

À ce niveau, il y a, schématiquement, une grosse artère par os long : bras = 1 os (humérus) → 1 grosse artère (brachiale) ; avant-bras = 2 os (radius, ulna) → 2 artères (radiale, ulnaire) (fig. 3-44).

Au niveau des articulations

Les artères évoquées ci-dessus envoient des collatérales qui forment plus ou moins des cercles artériels autour des extrémités et destinés à irriguer celles-ci. L'artère proximale forme un cercle proximal qui envoie des collatérales vers le bas et l'artère distale forme un cercle distal qui renvoie des récurrentes vers le haut (fig. 3-45). Le réseau des artères ainsi formé envoie le sang dans toute la zone périarticulaire, à la manière des anciennes arroseuses municipales (fig. 3-46). L'intercommunication entre des artères se nomme **anastomose**[14].

Au niveau des os plats

Les artères forment aussi un cercle artériel, mais cette fois autour de l'os en question (fig. 3-47).

[14] La notion d'anastomose concerne aussi les nerfs et les veines (partout où il y a intercommunication d'un contenu) ; de *a-* (privatif) et *nastos* (fermé), donc : « qui s'ouvre » dans…

▶ **3-48**
Artères : rouges et dans un sens. Veines profondes : bleues et dans l'autre sens. Leur topographie est identique.

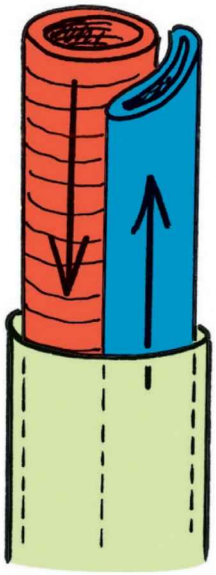

▶ **3-49**
Réseau veineux superficiel très développé chez un culturiste.

▶ **3-50**
Réponse au problème posé en page 78 (langage descriptif). Relisez le texte, cela correspond parfaitement. C'est la difficulté : les phrases mettent le mot important à la fin et il faut attendre la fin pour pouvoir commencer, ce qui est agaçant et à éviter sur le plan pédagogique.

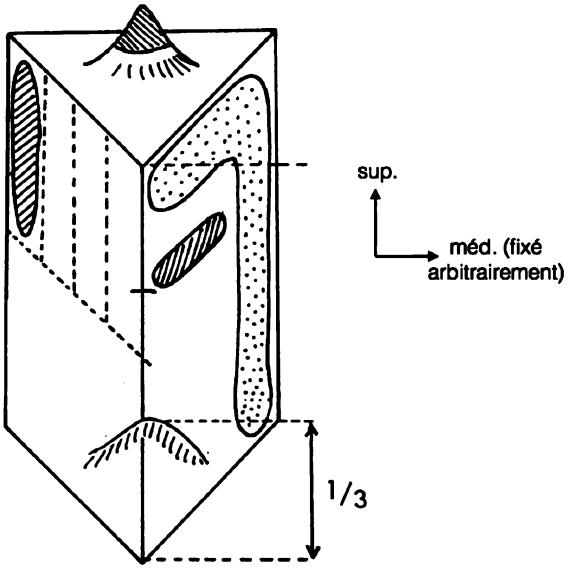

Veines

Les veines se divisent en 2 réseaux, entre lesquels il existe des communications (veines perforantes) :

- *un réseau profond*, qui suit les artères. Autrement dit, c'est **comme les artères**, sauf que c'est dessiné en bleu et que le sang circule dans l'autre sens (fig. 3-48). Comme les artères, les veines ont un nom (le même que les artères), une origine (correspondant à la terminaison de l'artère concernée), un trajet (le même que les artères mais dans l'autre sens), une terminaison (correspondant à l'origine de l'artère voisine). À noter que, pour une artère, il existe soit une grosse veine, soit deux petites. Ce réseau draine 90 % du sang veineux ;
- *un réseau superficiel*, qui est **indépendant des artères**. Ce réseau est sous-cutané jusqu'à ce que, à la fin, il rejoigne les veines profondes pour aller vers le cœur. À noter que ce réseau est souvent proche du trajet des nerfs sous-cutanés. Ce réseau draine 10 % du sang veineux. Au sein d'un même réseau veineux, il existe des communications (veines communicantes). On peut le voir chez les personnes ayant des varices (membre inférieur surtout) ou ayant un réseau très développé, comme chez certains culturistes (fig. 3-49).

Lymphatiques

Comme pour les veines, il existe 2 réseaux (entre lesquels il existe des communications) :

- *un réseau profond*, le plus important, représenté par de fins vaisseaux qui sont **satellites des veines profondes**. Aux jonctions importantes, il existe des nœuds[15] lymphatiques ou lymphonœuds ;
- *un réseau superficiel*, moins important, représentant une véritable toile d'araignée de fins vaisseaux, plus ou moins satellites des **veines superficielles** et se jetant dans les lymphatiques profonds à la jonction des segments ou à la racine des membres.

Tous les **lymphatiques** drainent un liquide lymphatique (proche du plasma sanguin) et l'ensemble revient au cœur après s'être terminé dans les veines **subclavières** (dans la droite pour le membre supérieur droit et la partie droite de la tête, du cou et de la partie supra-ombilicale du tronc ; dans la gauche pour tout le reste du corps).

Solutions des questions posées dans cette première partie

– Pour les réponses concernant les surfaces colorées de la figure 3-11 :
– Pour le prisme qu'il fallait dessiner, cela donne la figure 3-50.

1. *la figure de gauche*, en forme de tuile provençale : sa face supérieure est rectangulaire ; elle est plane selon son grand axe et convexe transversalement à lui. Cherchez bien, on ne peut pas dire autrement (à l'inverse : sa face inférieure est plane selon son grand axe et concave transversalement à lui) ;
2. *la figure a* : la face colorée est rectangulaire à grand axe horizontal, plane selon ce grand axe et concave perpendiculairement à lui (on pourrait dire : verticalement) ;
3. *la figure b* : la face colorée est rectangulaire à grand axe horizontal, concave selon ce grand axe et plane perpendiculairement à lui ;
4. *la figure c* : la face colorée est ovalaire, concave selon son grand axe horizontal, et convexe perpendiculairement à lui ;
5. *la figure d* : la face colorée est rectangulaire à grand axe vertical ; selon son grand axe, elle est concave à la moitié supérieure et convexe à la moitié inférieure ; elle est plane perpendiculairement au grand axe.

[15] Appelés anciennement « ganglions » (terme actuellement réservé aux ganglions du système nerveux sympathique).

This page intentionally left blank

4

LE FOND : MEMBRE SUPÉRIEUR (THORACIQUE)

« Si c'est compliqué, c'est incompréhensible… si c'est simple, c'est sûrement faux. »
(Pr. C. Gillot)
« Il n'y a pas de choses simples, il n'y a que des simplifications. »
(L.-P. Fargue)

© 2018, Elsevier Masson SAS. Tous droits réservés

▶ 4-1
L'épaule est une région bien dégagée ; on en voit facilement les principaux reliefs osseux et musculaires.

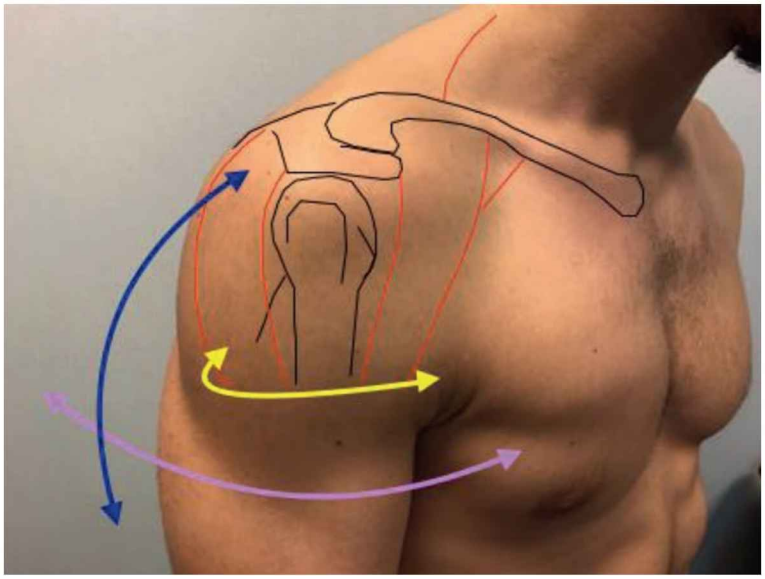

▶ 4-2
Les 3 os concernés à l'épaule : clavicule en avant, scapula en arrière, humérus suspendu en dessous.

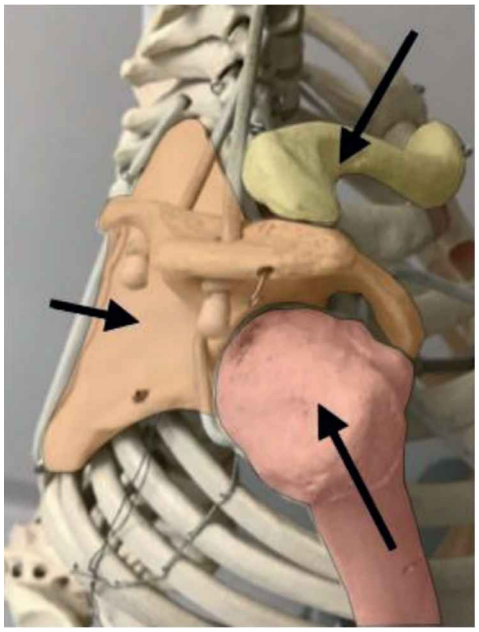

▶ 4-3
Scapula, face antérieure.

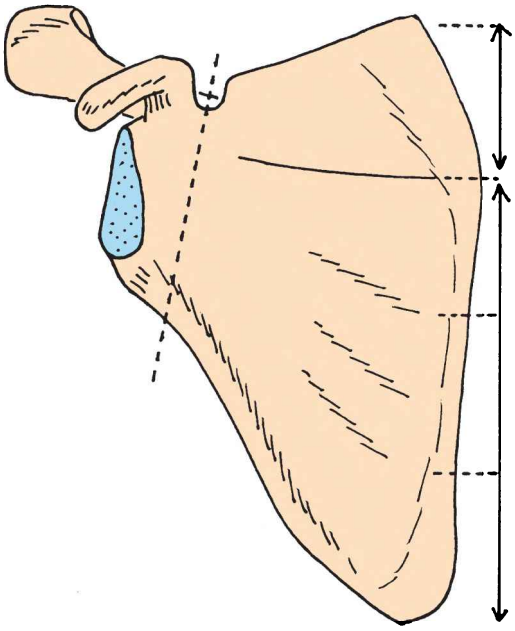

L'étude de l'anatomie du corps humain doit commencer plus logiquement par celle du membre supérieur, surtout en kinésithérapie.
En effet, tout y est plus simple à observer : les structures sont plus sous-cutanées, une clavicule ou une scapula plus visibles et palpables qu'un os coxal et moins compliquées de forme. Le squelette et les muscles de la main sont mieux identifiables que ceux du pied. Sur le plan pratique, les segments sont plus légers à manipuler et le fonctionnement, dit « en chaîne ouverte », est plus facile à provoquer. De même, la commande motrice est plus facile à contrôler (on dissocie mieux ses doigts que ses orteils). Au total, il est vraiment souhaitable de commencer l'étude par celle du membre supérieur. Quand on est un peu aguerri, on peut passer avec moins de difficulté à celle du membre inférieur. Le tronc est plus délicat vu sa différence d'organisation avec les membres et la complexité des agencements anatomiques (qu'il convient donc de clarifier en simplifiant légèrement) ; les viscères y ajoutent en complexité. La tête, enfin, très particulière et complexe, mérite d'être abordée en dernier.

Épaule

Fonction

Nous sommes à la racine du membre, là où se joue l'**orientation spatiale** du membre. Il faut noter que, contrairement au membre inférieur qui a le sol pour point d'appui et ne s'en écarte que le temps d'y revenir, le membre supérieur se balade en l'air facilement. Il fait des gestes, saisit des objets, engage des relations avec l'espace environnant.
Pour ce faire, la dominante régionale est la **mobilité** dans les 3 plans de l'espace. On comprend que la solution soit une articulation de base de **type sphérique** (mobile dans les 3 plans), mais de surcroît elle est aidée par des **articulations complémentaires** qui ajoutent leur concours pour augmenter les amplitudes. Pensez que l'espace de capture de la main est supérieur au champ visuel, et qu'il plus facile de faire le grand écart avec les bras qu'avec les membres inférieurs !
Pour faciliter aussi cela, cette région est **superficielle** (donc malheureusement exposée aux chocs traumatiques) et les tissus de recouvrement ne sont pas trop massifs (muscles fins et peu de graisse, contrairement à la hanche).

Morphologie

L'épaule humaine est bien **dégagée** (fig. 4-1) sur le côté du corps, laissant le bras suspendu quasi à la verticale. Son plus gros muscle (le deltoïde), bien visible, forme le moignon de l'épaule, ce qui assure un **matelassage** antichoc en même temps que des capacités à mouvoir le bras dans les **3 plans** anatomiques.
L'épaule forme donc un relief convexe en tout sens, amarrée à l'extrémité latérale des 2 os de la ceinture scapulaire. Ces os convergent latéralement et on devine leur relief (clavicule en avant, épine de la scapula en arrière). Ils forment la **ceinture scapulaire**, dont on vient de dire plus haut qu'elle accroît la mobilité locale, donc d'architecture frêle et très mobile.

Organisation ostéoarticulaire

Elle se résume donc aux 2 os formant la ceinture scapulaire (clavicule et scapula) et à un autre (humérus), formant le squelette du bras, qui leur est suspendu par son l'extrémité supérieure (fig. 4-2). Mais l'épaule comporte 4 articulations ; les deux plus importantes sont la scapulohumérale (sphéroïde) et la scapulothoracique (syssarcose), auxquelles s'ajoutent l'acromioclaviculaire (surface plane) et la sternoclaviculaire (articulation en selle). À noter qu'elles ont chacune un type articulaire différent et forment le complexe articulaire de l'épaule, auquel on adjoint, sur le plan fonctionnel uniquement, le glissement de la bourse synoviale subdeltoïdienne.

Scapula

C'est un os plat qui **flotte** curieusement sur la cage thoracique (à la différence de l'os coxal à la hanche) (fig. 4-3). C'est lui qui s'articule avec l'humérus et qui se comporte comme le plateau d'un

▶ 4-4

La scapula flotte sur la cage thoracique (a), ce qui permet de guider la racine du membre supérieur dans l'espace environnant (b), assurant une stabilité dynamique à la manière d'un garçon de café qui stabilise une bouteille grâce à la mobilité du plateau la supportant (c).

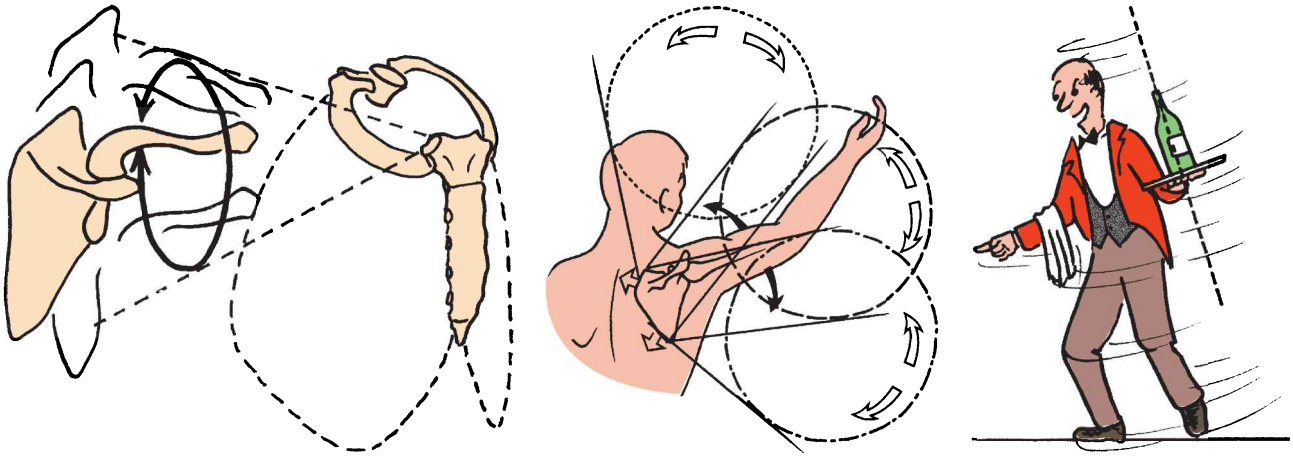

a b c

▶ 4-5

Les ligaments scapulohuméraux empêchent la luxation antérieure de la tête humérale, comme un cordage en zigzag derrière une porte. Ligament coracohuméral (1) et glénohuméral (2).

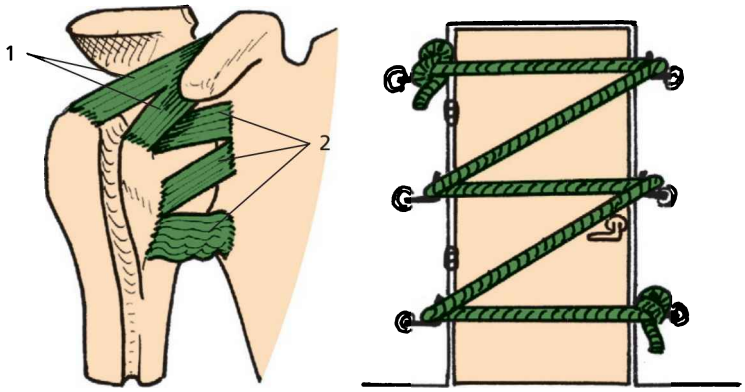

▶ 4-6

Le rôle d'arc-boutant est d'empêcher le rapprochement entre 2 éléments ; que ce soit entre la scapula et le sternum (a) ou, en architecture, entre un mur et le sol (b).

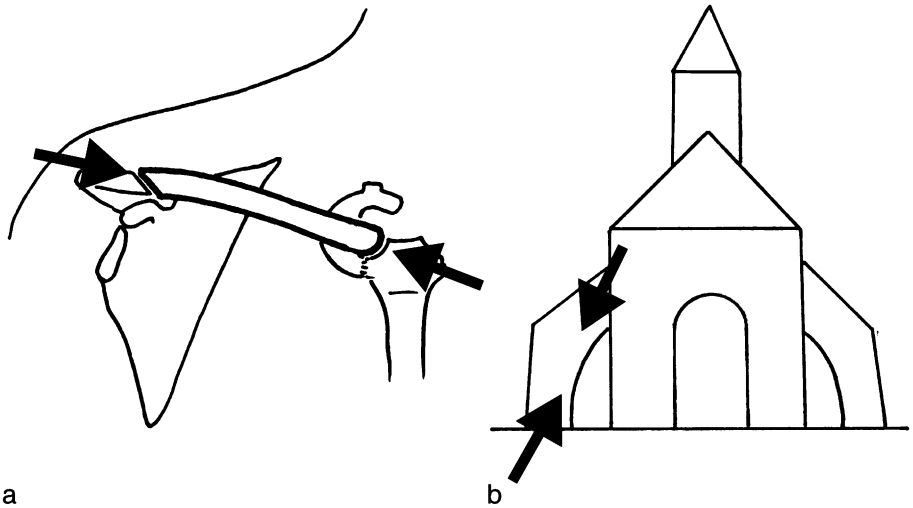

a b

garçon de café par rapport à la bouteille qui est dessus. Ce fait est capital à retenir : toute la biomécanique, la pathologie et la technologie de l'épaule en dépend (fig. 4-4).
En effet, lorsqu'un garçon de café évolue entre les tables, pour que ses virages ne fassent pas tomber la bouteille, il **anticipe** le mouvement en inclinant son plateau et la bouteille s'incline mais reste stable. Le rôle de la scapula est d'anticiper le mouvement du bras et d'offrir l'inclinaison propice à un déplacement sans danger de l'humérus.
Pour assurer cela, l'articulation entre la scapula et l'humérus (scapulohumérale) est protégée par un **zigzag ligamentaire** là où elle est le plus découverte, c'est-à-dire en avant (fig. 4-5). De plus, la tête de l'humérus n'étant pas emboîtée pour faciliter le mouvement, la scapula lui offre une **voûte de sécurité** complémentaire, sous forme de 2 processus osseux (acromion et coracoïde) qui viennent chapeauter le sommet de l'humérus. Une organisation musculaire typique vient aussi à la rescousse (*cf.* plus loin), ce qui correspond aux 3 grandes plages d'insertion de cet os plat.

Clavicule

Ce petit os en forme de S est le **seul et unique** point de contact (simple contact et non emboîtement) du membre supérieur et de sa ceinture avec le reste du corps ! C'est totalement différent à la hanche. Si l'on y réfléchit bien, c'est même surprenant : quelqu'un qui se casse la clavicule n'a pourtant pas son bras qui tombe par terre !
La clavicule joue non seulement un **rôle de liaison** avec le sternum, mais aussi celui d'un **arc-boutant** entre la scapula et le sternum. Sa forme en S correspond aux tractions musculaires auxquelles elle est soumise (muscles dirigés vers la tête ou le bras) (fig. 4-6) ; de plus, cette forme en S encaisse mieux les contraintes dynamiques .

1. LArc-boutant (terme d'architecture) : pièce intercalée entre deux autres pour empêcher leur rapprochement. Les contreforts sur les murs extérieurs d'une cathédrale ou d'un château sont des arcs-boutants ; lorsque l'on ancre son pied au sol pour pousser quelque chose de très résistant, on dit qu'on s'arc-boute.
2. Les contraintes dynamiques sont les chocs (chutes sur le moignon de l'épaule de sa hauteur, de vélo, de ski, de judo, de cheval, etc.).

4-7

Les ligaments de la clavicule sont forcément à sa face inférieure, pour empêcher son dégagement vers le haut.

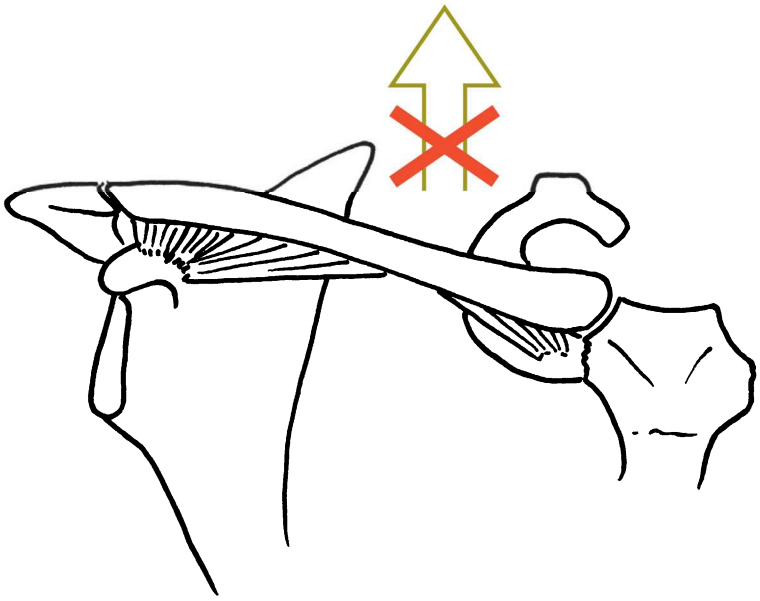

4-8

Les tubercules de l'extrémité supérieure de l'humérus sont les points d'attache des tendons dits « de la coiffe ».

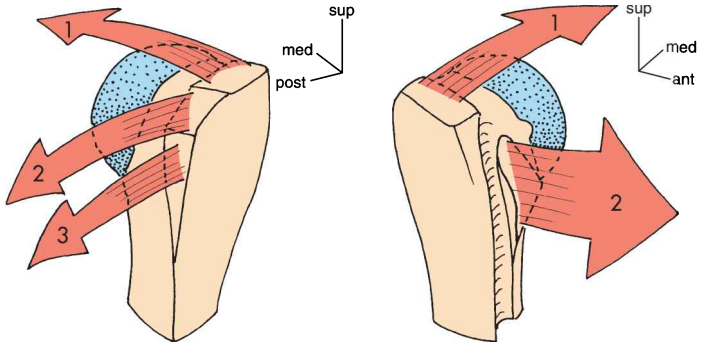

4-9

La musculature environnant la scapulohumérale est grossièrement répartie sur 2 couches, offrant ainsi un bon centrage stabilisateur : petit rond (1), infra-épineux (2), supra-épineux (3), subscapulaire (4), deltoïde postérieur (5), long biceps (6), deltoïde antérieur (7), grand pectoral (8), grand dorsal (9), grand rond (10), long triceps (11).

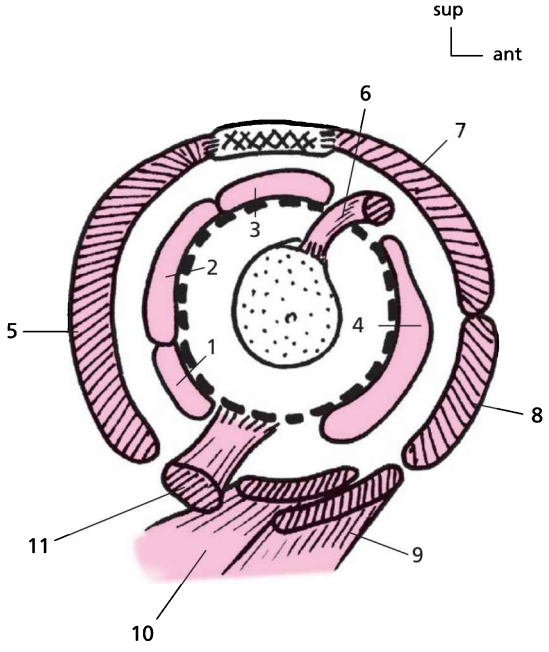

La clavicule est posée entre les 2 autres os comme une clé de voûte, ce qui fait qu'elle ne peut pas aller vers le bas et elle est empêchée d'aller vers le haut grâce à des ligaments qui, de ce fait, sont forcément inférieurs, dirigés vers le bas (coracoïde en dehors et 1re côte en dedans) (fig. 4-7).

Humérus (extrémité supérieure)

Son extrémité supérieure est logique : une **tête** en portion de sphère (3 plans de mobilité) entourée de facettes pour les tendons des muscles de la coiffe, réparties sur 2 **tubercules**[3], un majeur et un mineur (fig. 4-8).

Organisation musculaire

La grande mobilité articulaire a l'inconvénient de l'instabilité. La parade est le fait des ligaments, mais aussi des muscles. Ceux-ci sont répartis en 2 couches (fig. 4-9) :

- une *profonde*, au contact de l'articulation, tout autour, formée de 4 muscles dits « de la **coiffe** » provenant des fosses de la scapula et répartis autour de l'articulation ;
- une *superficielle*, formée de muscles sous-cutanés, puissants, responsables de la mobilité spatiale (deltoïde, grand pectoral, grand rond, etc.).

Organisation vasculonerveuse

Sous l'épaule se loge un creux bien protégé nommé **« fosse axillaire »** (creux de l'aisselle). On y trouve les gros vaisseaux provenant du thorax et la fin du **plexus brachial**, formé des racines nerveuses provenant de la colonne cervicale.

- *Sur le plan nerveux :* les nerfs du membre supérieur (axillaire, musculocutané, médian, ulnaire et radial) débutent dans la fosse axillaire puis descendent vers le bras.
- *Sur le plan vasculaire :* la grosse artère est l'artère axillaire, qui fait suite à la subclavière (sens descendant). La grosse veine, également axillaire, fait suite à la brachiale (sens ascendant) et reçoit les veines superficielles du bras (céphalique et basilique [4]) ; beaucoup de lymphonœuds sont parsemés dans cette région (axillaire, pectorale, claviculaire).

3. Entre les deux tubercules, il y a donc un sillon ; c'est le passage d'un tendon (long biceps) qui vient du dessus de l'articulation.

4. Céphalique car passant en regard de la tête humérale et basilique car allant à la base de l'aisselle (et parce qu'étymologiquement « royale », bien visible, on y pratiquait les saignées).

▶ 4-10

Une coupe schématique du bras montre les 2 principaux muscles de la loge antérieure et les 3 chefs du triceps, dans la loge postérieure (1 : biceps ; 2 : brachial ; 3 : triceps).

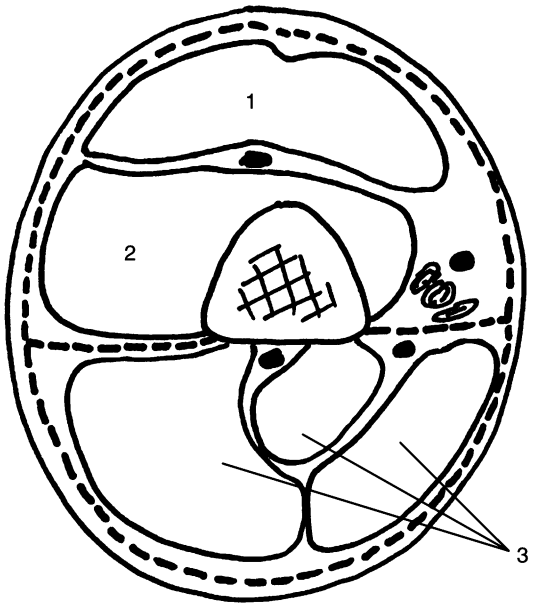

▶ 4-11

En vue antérieure, on note que les muscles de la moitié supérieure viennent d'en haut, ceux de la moitié inférieure vont vers le bas, ce qui est logique.

1. Supra-épineux
2. Subscapulaire
3. Grand rond
4. Grand dorsal
5. Grand pectoral
6. Coracobrachial
7. Deltoïde
8. Brachial
9. Brachioradial
10. Long extenseur radial du carpe
11. Court extenseur radial du carpe
12. Épicondyliens latéraux
13. Épicondyliens médiaux

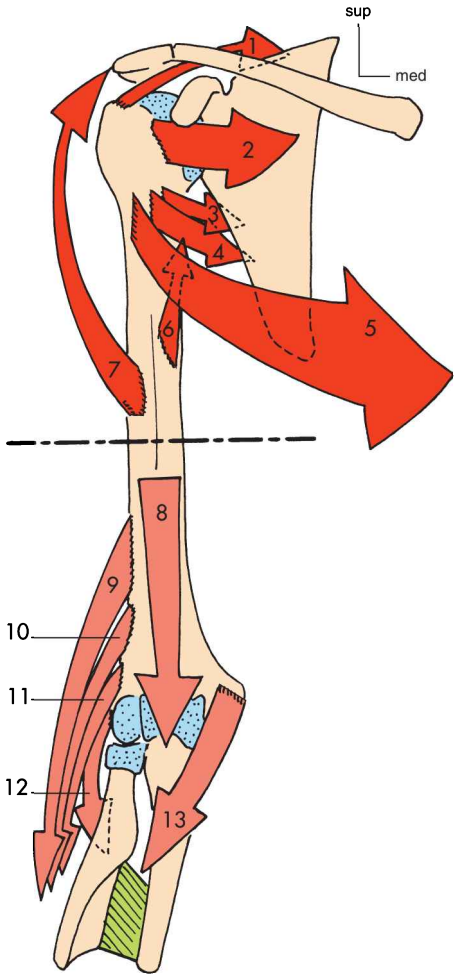

Bras

Organisation

C'est un simple segment de liaison entre l'épaule et le coude. Il est composé d'un seul gros os (humérus) dont les bords latéraux donnent insertion à des cloisons (septums) séparant le bras en 2 loges (fig. 4-10).

Morphologie

Le bras est le segment proximal du membre, mais sa taille reste modeste. L'existence de loges antérieure et postérieure fait que le bras est plus épais antéropostérieurement et plus mince transversalement. Sa partie médiale est fine, plane ; c'est là que se glisse le **canal brachial** et son paquet vasculonerveux, mieux protégé que s'il était latéral et plus proche de la fosse axillaire.

Humérus

C'est un os long, donc divisible en 3 chapitres : 1 corps (diaphyse) et 2 épiphyses (extrémités). On y trouve des insertions musculaires réparties dans les 2 loges évoquées ci-dessus :

- *en avant*, ce sont les faces latérale et médiale de cet os, qui est triangulaire (fig. 4-11). Les muscles s'insérant sur la moitié supérieure vont **vers le haut** (en gros : ceinture scapulaire[5]) ; ceux de la moitié inférieure vont **vers le bas** (avant-bras) et sont des fléchisseurs du coude ;
- *en arrière*, face postérieure, on trouve l'insertion de deux des chefs du gros extenseur du coude qu'est le triceps (fig. 4-12).

4-12

La face postérieure de la diaphyse humérale : insertions du chef latéral du triceps (1), prolongé d'une petite arcade (2) et du chef médial (4) ; ils sont séparés par le sillon du nerf radial (3).

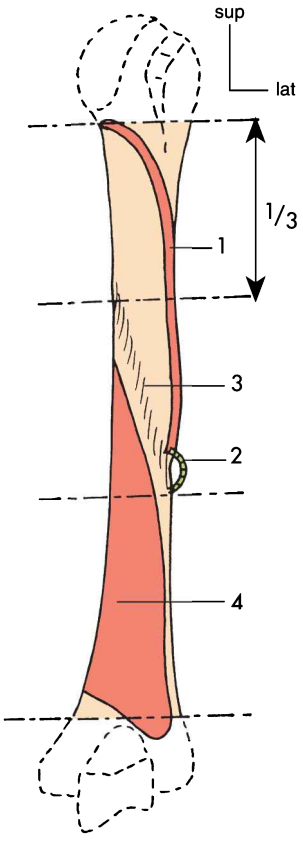

[5] Ce sont le deltoïde, en dehors, les trois grands en dedans (grand pectoral, grand dorsal, grand rond) ainsi que le coracobrachial.

▶ 4-13
Aspect de la loge antérieure du bras.

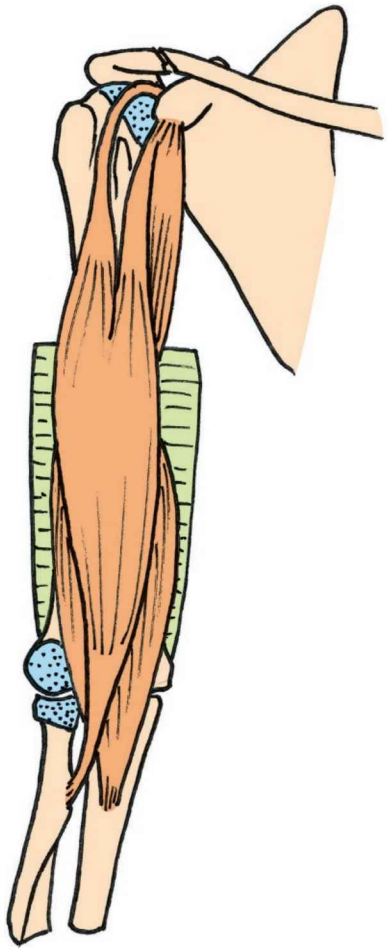

▶ 4-14
Aspect de la loge postérieure du bras.
1. Nerf ulnaire
2. Chef médial
3. Long triceps
4. Grand rond
5. Petit rond
6. Deltoïde
7. Chef latéral
8. Tendon tricipital
9. Nerf radial
10. Anconé

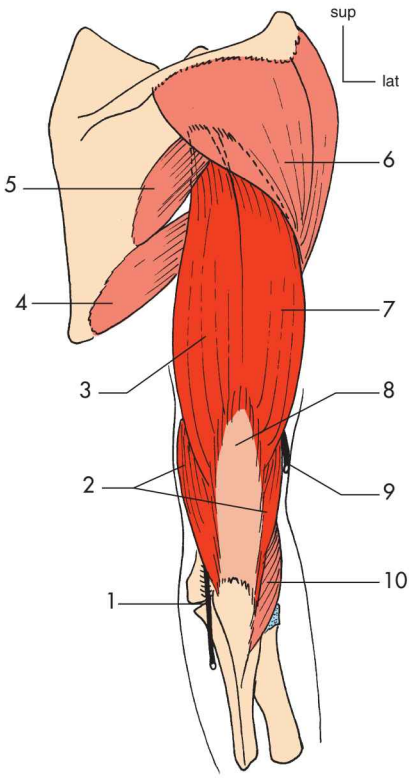

▶ 4-15
Les grands nerfs du membre supérieur quittent la région axillaire pour glisser vers leur loge respective.
1. Nerf musculocutané
2. Nerf radial
3. Nerf axillaire
4. Faisceau latéral
5. Faisceau postérieur
6. Faisceau médial
7. Nerf CMB (cutané médial du bras)
8. Nerf CMAB (cutané médial de l'avant-bras)
9. Nerf ulnaire
10. Nerf médian

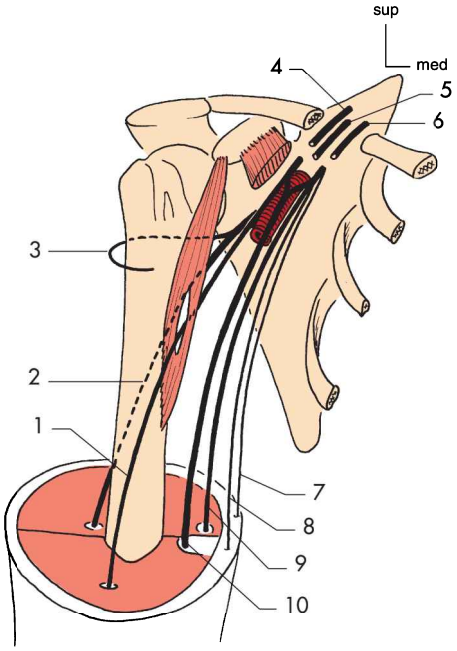

Muscles

Dans les 2 loges évoquées ci-dessus, on trouve :

- *les muscles de la loge antérieure* : à la fois ceux qui s'insèrent sur l'humérus (coracobrachial et brachial) et ceux qui passent devant sans s'y arrêter (court et long biceps) (fig. 4-13) ;
- *les muscles de la loge postérieure* : les 3 chefs du **triceps**. Ce muscle occupe toute la loge. La moitié supérieure localise la longue portion (venant de la scapula) et le chef latéral (venant de l'humérus). La moitié inférieure localise le chef médial du triceps, recouvert par les deux autres, qui s'y unissent pour former le tendon tricipital (fig. 4-14).

Organisation vasculonerveuse

- *Sur le plan nerveux*, les 4 grands nerfs du membre supérieur, issus du plexus brachial, descendent (fig. 4-15) :
  - le **radial**, par l'arrière du bras et vers le dehors (il innerve les extenseurs du coude) ;
  - le **musculocutané**, par l'avant (il innerve les fléchisseurs du coude) ;
  - le **médian** passe en cachette sur le côté médial et en avant ; il n'est actif qu'après le coude ;
  - l'**ulnaire** passe aussi en cachette sur le côté médial et en arrière ; il ne travaille qu'après le coude.
- *Sur le plan vasculaire* : la grosse artère axillaire, voisine du plexus brachial, change de nom et devient **brachiale**. Elle descend en dedans de la loge antérieure du bras, bien protégée par celui-ci. Cette artère envoie une collatérale en arrière pour la loge postérieure.

Ces artères sont accompagnées des **veines** profondes correspondantes et aussi de **lymphatiques**. On trouve également 2 veines superficielles (céphalique en dehors et basilique en dedans) ainsi qu'un réseau lymphatique superficiel leur correspondant plus ou moins.

4-16

Le coude, en position intermédiaire, permet de voir le pli de flexion (pointillé antérieur) et la bosse postérieure de l'olécrâne (trait pointillé) et l'épicondyle médial (cercle pointillé).

4-17

Le valgus du coude (2 os de l'avant-bras légèrement déjetés en dehors).

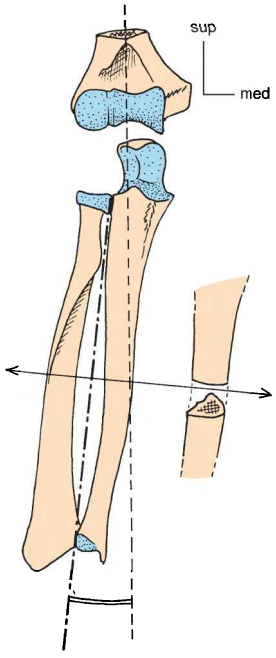

4-18

Le coude : 3 os dans une même capsule.

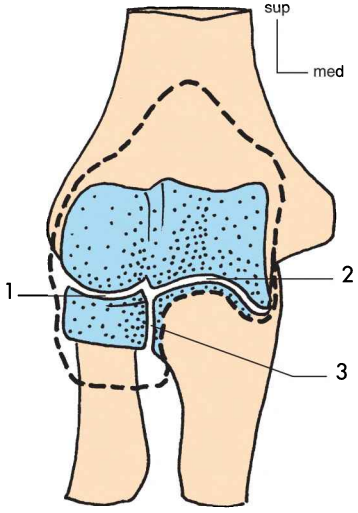

4-19

Les 2 surfaces articulaires de l'extrémité inférieure de l'humérus.

1. Capitulum
2. Épicondyle latéral
3. Fosse coronoïdienne
4. Épicondyle médial
5. Trochlée

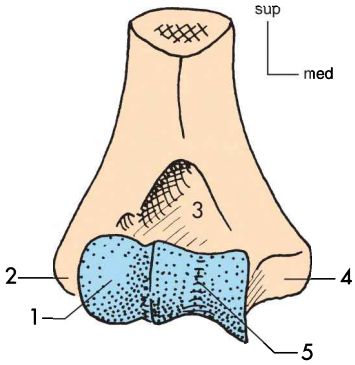

Coude

Fonction

Nous sommes à la partie intermédiaire du membre. On dit souvent « comme au genou » et pourtant tout y est complètement différent ! Le genou fonctionne généralement avec un point fixe inférieur : le sol (ce que l'on appelle « en chaîne fermée »), alors que le coude fonctionne généralement avec un point fixe supérieur : le tronc (ce que l'on appelle « en chaîne ouverte »). En revanche, dans les 2 cas, on trouve de la **flexion-extension** et des **rotations**, même si celles-ci sont gérées différemment (ici : pronation-supination).

Morphologie

Le coude s'observe comme une zone présentant un **pli de flexion** transversal à sa face antérieure et une saillie osseuse médiane à la face postérieure (olécrâne). De part et d'autre de cette saillie, on trouve deux plus petites saillies (surtout en dedans) appelées épicondyles (fig. 4-16).
Par ailleurs, vu de face, on voit que bras et avant-bras ne sont pas alignés : l'avant-bras s'écarte légèrement, formant un angle ouvert en dehors nommé **valgus du coude** (fig. 4-17).

Organisation ostéoarticulaire

La jonction du coude est le fait de **3 os**, dont les extrémités sont enfermées dans une seule poche (capsule) articulaire. Ils forment donc 3 articulations, d'ailleurs de 3 types différents, ce qui évoque bien la complexité fonctionnelle de cette jonction (fig. 4-18).

Humérus (extrémité inférieure)

C'est une extrémité élargie, avec 2 surfaces articulaires (1 pour le radius, 1 pour l'ulna) (fig. 4-19) et, de part et d'autres d'elles, une saillie osseuse (épicondyles) pour l'insertion de muscles allant vers l'avant-bras.

[6] Valgus dénomme une position d'un segment distal déviée vers le dehors (le contraire est un varus).

4-20

La surface articulaire médiale gère la flexion-extension (a), la latérale gère la pronosupination (b).

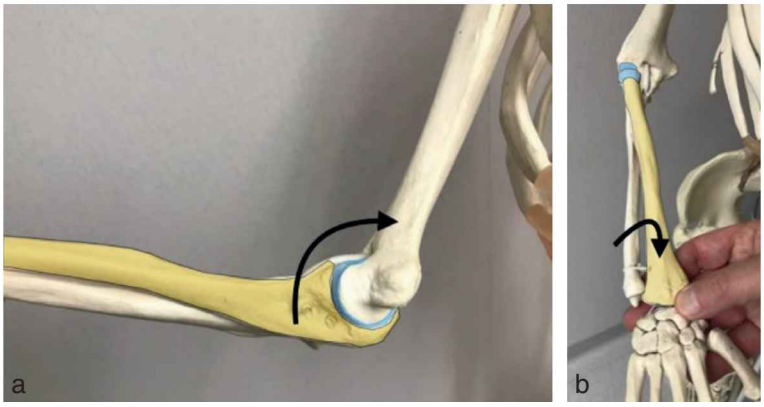

4-21

Au coude, les muscles partant du dedans (1) se dirigent en bas et en avant (flexion du poignet, pronation) ; ceux qui partent du dehors (2) se dirigent en bas et en arrière (extension du poignet, supination). Ils vrillent un peu autour de l'avant-bras.

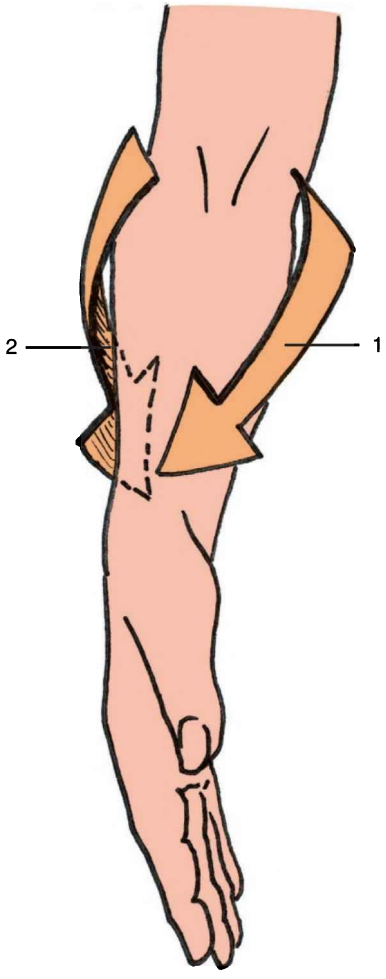

4-22

L'ulna, vu de profil, ressemble un peu à une clé anglaise.

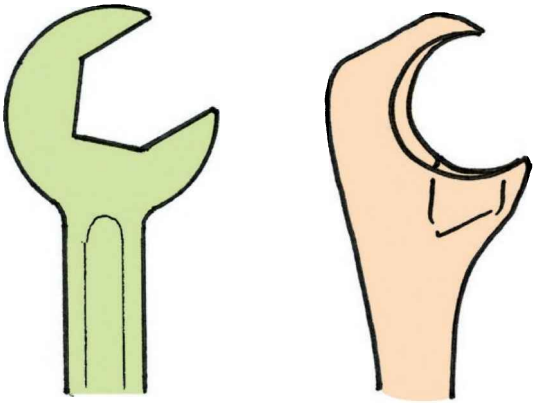

- La *surface médiale* (trochlée) est pour l'ulna, qui fait de la **flexion-extension** et, vu la nécessaire stabilité d'une articulation qui n'est pas très grosse, la forme est celle d'une poulie (1 gorge et 2 joues, ce qu'on appelle une ginglyme) (fig. 4-20a).
- La *surface latérale* (capitulum) est pour le radius. Celui-ci fait aussi de la flexion-extension mais, en plus, son extrémité tourne sur elle-même pour que l'os puisse pivoter et assurer la rotation de l'avant-bras (**pronation-supination**). La forme articulaire est donc celle d'une petite boule formant une articulation sphéroïde (fig. 4-20b).
- Les *épicondyles*, sur les côtés, sont les amarrages de tendons (fig. 4-21) :
  - côté **médial** : de muscles dirigés grossièrement en bas, en avant et en dehors (donc fléchisseurs et pronateurs) ;
  - côté **latéral** : de muscles dirigés grossièrement vers le bas, l'arrière et le dedans (donc extenseurs et supinateurs).

Ulna (extrémité supérieure)

Vue de profil, cette extrémité ressemble à une clé anglaise (fig. 4-22). Elle répond à la poulie pleine de l'humérus et c'est donc une poulie creuse (1 crête et 2 joues). Les extrémités de cette poulie creuse forment des becs. Ils appartiennent à 2 saillies où s'insèrent 2 gros muscles venant du bras (fig. 4-23) :

▶ **4-23**

L'olécrâne, en arrière, reçoit l'insertion du gros extenseur qu'est le triceps (1) ; le coronoïde, en avant, reçoit l'insertion du gros fléchisseur qu'est le brachial (2).

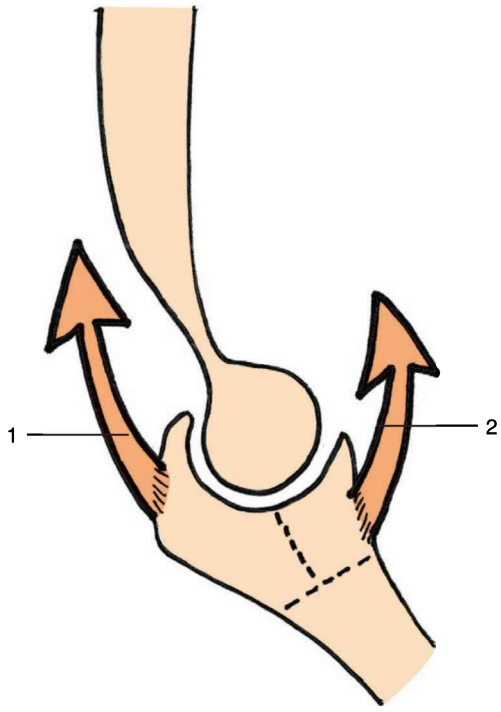

▶ 4-24

Le ligament annulaire circonscrit la tête radiale, comme on peut entourer quelqu'un par le cou.

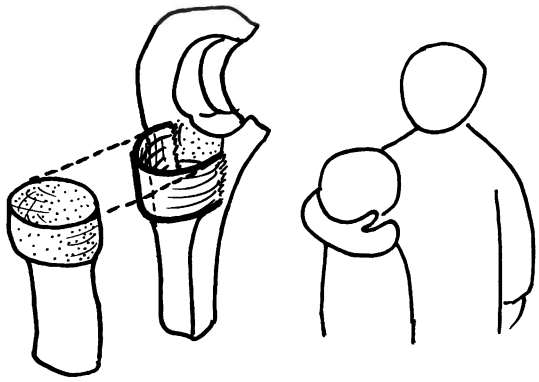

▶ 4-25

Sur un sujet musclé, on voit bien les muscles des 2 loges : biceps (1) et brachial (2) en avant, triceps en arrière (3) avec l'anconé qui lui est lié (4).

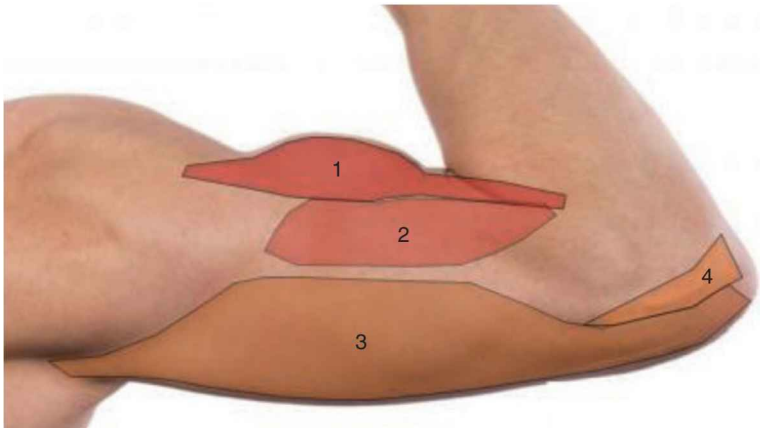

▶ 4-26

Les muscles propres du poignet sont répartis en 4 secteurs : radial ou ulnaire, fléchisseur ou extenseur, d'où leur nom respectif.

- la *supérieure* est une saillie (olécrâne) qui reçoit le tendon du **triceps** brachial ;
- l'*inférieure* est une saillie (coronoïde) qui reçoit le gros tendon du **brachial**.

La partie latérale de cette extrémité comporte, forcément, une petite facette articulaire pour le radius. Comme celui-ci tourne (*cf.* plus loin), il pivote sur une surface en forme de cylindre creux vertical (*cf.* plus loin).

Radius (extrémité supérieure)

Cette extrémité est appelée « tête », celle-ci n'en formant en réalité qu'une partie. La tête forme un petit **cylindre** vertical dont la face supérieure, en creux, s'articule avec l'humérus. La paroi verticale de ce cylindre s'articule avec la surface concave de l'ulna, citée ci-dessus. La tenue est assurée par le **ligament annulaire** qui, comme son nom l'indique, fait le tour de la tête pour lui permettre de tourner (pronation-supination) tout en restant en place. Ce ligament est un **fibrocartilage** car il est recouvert de cartilage à sa face profonde (glissement) (fig. 4-24).

Comme souvent, la tête est supportée par un **col**, plus étroit, qui fait la jonction avec la diaphyse. Il présente une grosse saillie (**tubérosité bicipitale**), située en dedans (en position de référence anatomique). C'est là que s'insère le biceps brachial (venant de la scapula), muscle à la fois fléchisseur du coude (comme le brachial) et supinateur (faisant tourner le radius).

Organisation musculaire

Le coude a **2 mouvements** principaux : flexion/extension, et 2 mouvements partagés avec l'articulation inférieure de ses 2 os (pronation/supination). On note (fig. 4-25) :

- *en arrière* un gros muscle extenseur : triceps brachial, associé à un tout petit muscle (anconé) ;
- *en avant* 2 gros muscles fléchisseurs : brachial et biceps brachial ;
- *sur les côtés*, on trouve des muscles soit pour le coude (1 en dehors : le brachioradial, 1 en dedans : le rond pronateur), soit pour le poignet et la main (fléchisseurs et extenseurs).

Une remarque sur la dénomination, simple, des muscles du poignet : ceux qui sont en avant sont fléchisseurs du carpe (poignet) ; ceux qui sont en arrière sont extenseurs ; ceux qui sont du côté radial inclinent du côté radial ; et ceux qui sont du côté ulnaire inclinent du côté ulnaire (fig. 4-26).

Cela donne des noms comme : fléchisseur radial du carpe (FRC), fléchisseur ulnaire du carpe (FUC), extenseur ulnaire du carpe (EUC) et extenseur radial du carpe ; sauf que ce dernier est double, il y en a un long (LERC) et un court (CERC).

▶ 4-27
Passage des nerfs radial (1), médian (2) et ulnaire (3) au coude.

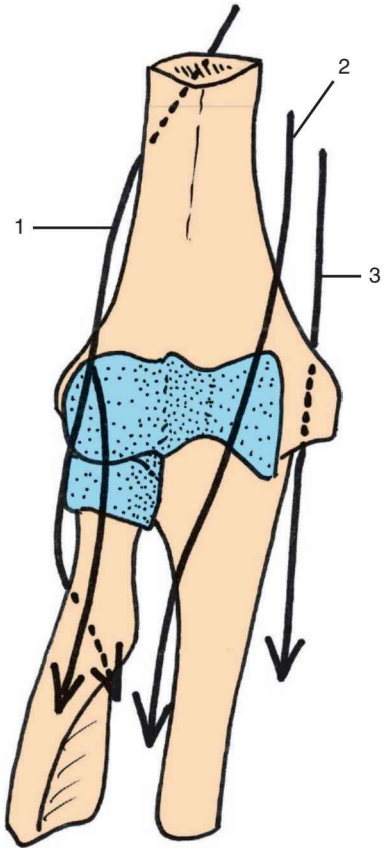

▶ 4-28
Veines superficielles du coude.
1. Veine céphalique de l'avant-bras
2. Veine céphalique accessoire
3. Veine médiane céphalique
4. Veine médiane basilique
5. Veine perforante vers la veine brachiale
6. Veine basilique accessoire

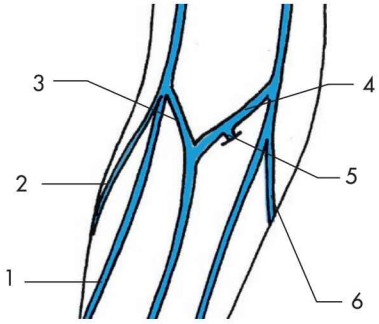

▶ 4-29
À l'avant-bras, c'est le radius qui tourne (pronosupination), ± 170° (a) ; au genou, ce sont les 2 os qui pivotent solidairement sous le fémur, ± 90° (b).

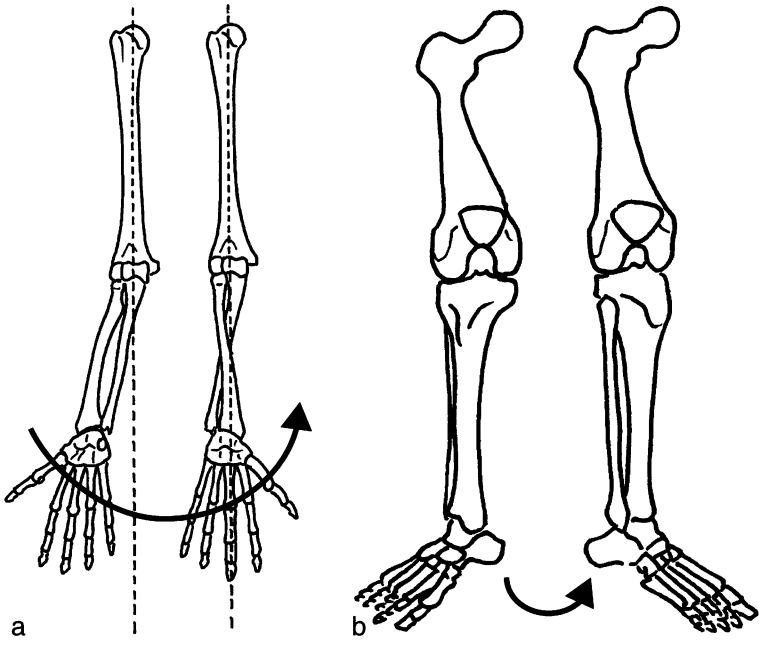

Organisation vasculonerveuse

- *Sur le plan nerveux*, les trois plus grands nerfs se retrouvent à la périphérie du coude : le radial en avant et en dehors, où il se divisé en 2 branches terminales, le nerf ulnaire en dedans et en arrière (c'est là qu'on ressent une petite douleur électrique quand on se cogne à ce niveau), et le médian en avant et en dedans (fig. 4-27).
- *Sur le plan vasculaire*, l'axe huméral s'incurve vers le dehors pour se porter en avant et au milieu, afin de se séparer en deux, dans l'axe des 2 os de l'avant-bras. C'est le cas des artères et des veines profondes, de même que les lymphatiques profonds. Les veines superficielles dessinent ce que l'on nomme le M veineux du pli du coude (fig. 4-28).

Avant-bras

Fonction

C'est la **zone de rotation** du segment distal du membre supérieur. Contrairement à la jambe, qui tourne toute entière à partir du genou, la rotation de la main (pronation-supination) est commandée par l'ensemble de l'avant-bras, du haut jusqu'en bas. Cela permet une amplitude beaucoup plus grande (près de 180°, contre la moitié au niveau du genou), mais avec une moindre puissance (au genou, les muscles exercent leur action à partir d'une jambe en appui au sol par le pied et ils gèrent moins les rotations du pied que les déplacements du bassin d'un côté ou de l'autre) (fig. 4-29).

[7] Pronation : de *pronare* = incliné en avant (c'est quand, coude fléchi, la main tombe naturellement en avant).
Supination : de *supinare* = être couché sur le dos (c'est quand, coude fléchi, le dos de la main repose sur une table).

▶ 4-30
Les 2 os de l'avant-bras sont tête-bêche : l'articulation principale du coude est huméro-ulnaire ; celle du poignet est radiocarpienne.

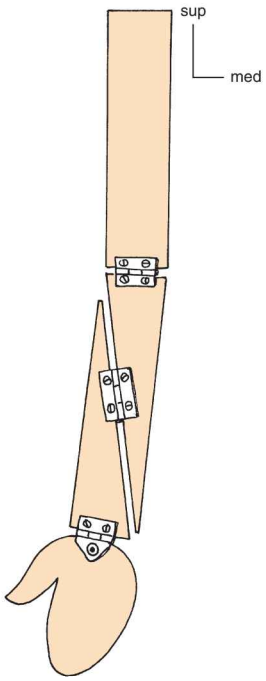

▶ 4-31
Le bord postérieur de l'ulna est sous-cutané, nettement palpable.

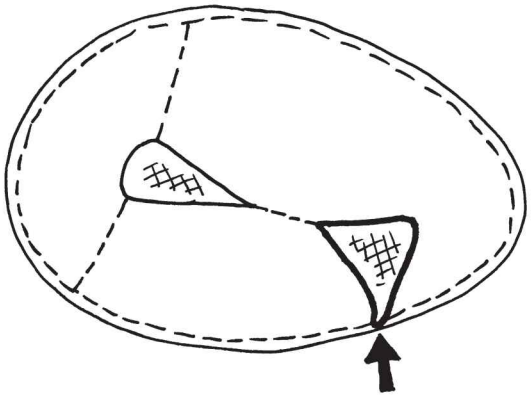

▶ 4-32
La courbure pronatrice du radius lui permet d'enjamber la diaphyse ulnaire sans s'y bloquer.

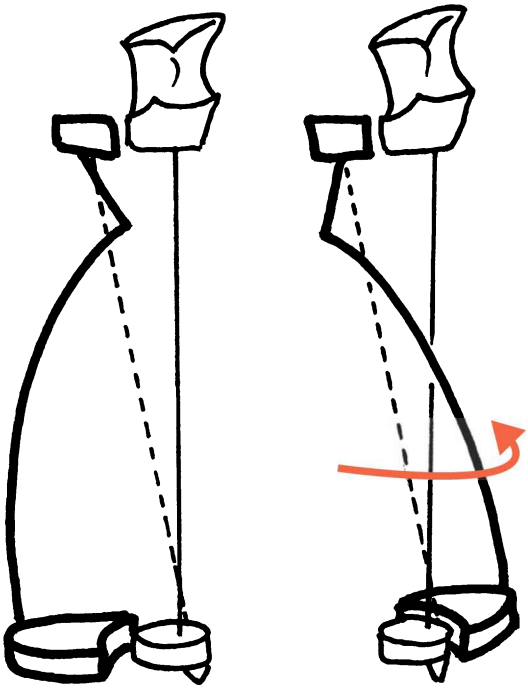

Morphologie

L'avant-bras est plus **fin** que le bras et plus charnu à sa moitié supérieure qu'à l'inférieure. En effet, la partie charnue des muscles se situe à la moitié supérieure, l'inférieure étant occupée par les tendons, qui sont donc plus grêles.

Organisation ostéoarticulaire

Nous trouvons 2 os placés en parallèle (en position anatomique). Ils sont placés **« tête-bêche »**, le radius a sa tête en haut et l'ulna a sa tête en bas (fig. 4-30). Leur extrémité opposée est plus grosse et, du coup, c'est elle qui a un rapport privilégié avec le segment sus-jacent (pour l'ulna) ou sous-jacent (pour le radius).
La jonction entre les 2 os est le fait de 2 **articulations radio-ulnaires** : l'une supérieure, l'autre inférieure, ainsi que d'une forte liaison fibreuse assurée par une **membrane interosseuse** (MIO).

Ulna

C'est l'os qui est en relation privilégiée avec l'humérus, dont elle encadre la poulie grâce à une forme de clé anglaise (*cf.* le coude). Cet os n'est pas concerné par les mouvements de pronation-supination ; sa diaphyse reste dans la même position. Elle est fine, son bord postérieur est **sous-cutané** (on le sent extrêmement bien quand on glisse le doigt à la face postérieure de l'avant-bras). Cela se voit bien sur une coupe (fig. 4-31).

Radius

C'est l'os qui est en relation privilégiée avec le carpe (poignet ou articulation radiocarpienne). C'est l'os **mobile** dans la pronation-supination : il **pivote** autour de l'ulna. Sa diaphyse présente donc une courbure (concavité en dedans, en position anatomique), dite pronatrice, pour lui permettre d'enjamber celle de l'ulna dans le mouvement de pronation (fig. 4-32).

4-33

Les muscles extrinsèques (a, en rouge) sont tendus entre l'avant-bras et la main ; les intrinsèques (b, en bleu) sont entièrement compris à la main.

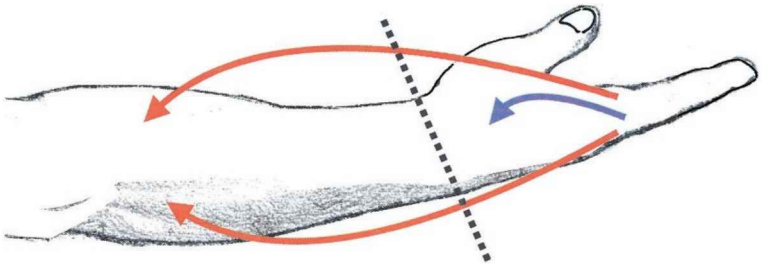

4-34

Muscles pronateurs : le rond (long, oblique, bi-articulaire) et le carré (court, transversal, mono-articulaire).

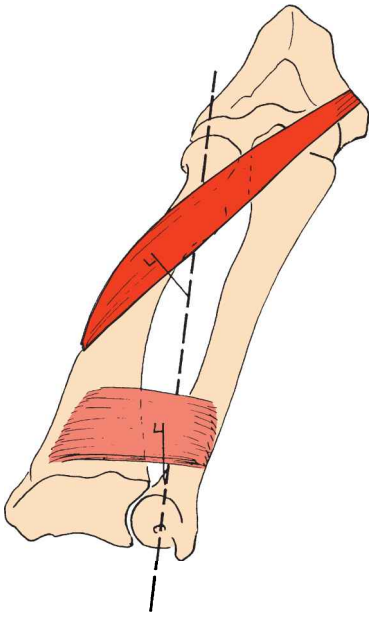

4-35

Muscles supinateurs : le biceps (long, vertical, bi-articulaire) et le supinateur (court, transversal, mono-articulaire si l'on ne tient compte que de la radio-ulnaire supérieure).



4-36

Le nerf médian est au milieu de la loge antérieure, l'ulnaire aussi mais en dedans, et le nerf radial a fait place à 2 terminales : une superficielle, dans la loge latérale et une profonde dans la postérieure (la ligne tiret-point-tiret n'est pas un fascia mais la limite entre le plan profond et le superficiel).

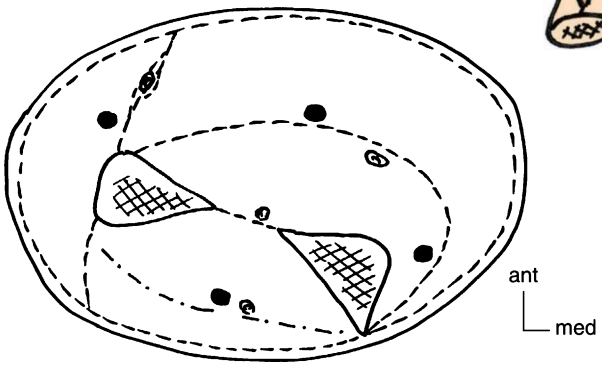

Organisation musculaire

Outre la terminaison des tendons qui viennent du bras (*cf.* le coude), les 2 os servent d'armature à 3 types de muscles.

Muscles destinés aux doigts

Ces muscles sont soit antérieurs (**fléchisseurs** des doigts), soit postérieurs (**extenseurs** des doigts). Ils sont charnus en haut et tendineux en bas. Ces muscles font partie du groupe dit des **« extrinsèques**[8] », par opposition aux intrinsèques (fig. 4-33).

Muscles destinés au poignet

Même si ces muscles partagent les mêmes loges musculaires, ils ne vont pas aux doigts mais s'arrêtent au poignet. Leur terminaison se fait tout près du carpe, sur la base des métacarpiens. Comme nous l'avons dit plus haut, leur nom se termine souvent par **« ...du carpe »**. On les appelle parfois les **« muscles propres du poignet »** (*cf.* fig. 4-26).

Il y a 3 petites particularités :

- *un petit muscle* (d'ailleurs inconstant[9]) se termine en avant et au milieu, sur le très gros ligament antérieur du poignet : le rétinaculum[10] des muscles fléchisseurs (RMF). Il s'agit du **long palmaire** ;
- *un muscle médial*, le **fléchisseur ulnaire du carpe**, rencontre une saillie osseuse au niveau du carpe (le pisiforme) qui l'empêche d'aller jusqu'au 5e métacarpien (M5) et il s'arrête sur cette saillie, mais il envoie tout de même un petit prolongement (expansion) à M5 ;
- *un muscle latéral*, le **long abducteur du pouce**, qui est à la fois un muscle du pouce et un muscle du poignet car il s'insère sur la base du 1er métacarpien (M1).

Muscles responsables de la pronosupination

Ces muscles sont au nombre de 2 paires :

- *ceux qui portent le nom de pronateurs :* l'un est en haut, c'est le **rond pronateur**. Il est long ; il possède une composante de flexion du coude. L'autre est en bas, c'est le **carré pronateur**. Il est court et direct (fig. 4-34) ;
- *ceux qui sont des supinateurs :* ils sont tous deux en haut. L'un est long et puissant ; c'est tout simplement le **biceps brachial** (faites les « marionnettes » avec votre main et vous verrez votre biceps se contracter lors de la supination, surtout si vous le faites en force). Il est situé en avant du coude. L'autre est le **supinateur** ; il est court et peu puissant, mais ne fait que ce mouvement. Il est situé en arrière et en dehors (il enroule le radius par l'arrière) (fig. 4-35).

Organisation vasculonerveuse

- *Sur le plan nerveux*, les grands nerfs continuent leur chemin : le **radial** s'est divisé en 2 branches terminales, antérieure et postérieure, toutes deux du côté radial, le nerf **ulnaire** descend du côté ulnaire et le médian est médian (en avant) (fig. 4-36).

8. C'est-à-dire allant à la main mais « venant de l'extérieur » de la main. Les intrinsèques naissent à la main et s'y terminent ; ils ne proviennent pas de l'avant-bras.

9. Inconstant ne veut pas dire « rare ». C'est à préciser selon le muscle. Celui-là est extrêmement fréquent.

10. Le mot latin *retinaculum* signifie « petit filet ».

▶ **4-37**

Les veines et les lymphatiques superficiels forment 3 courants à la face antérieure de l'avant-bras (latéral, médian et médial).

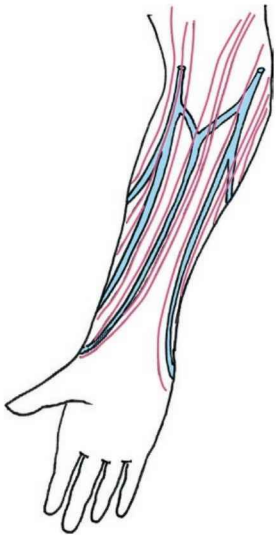

▶ **4-38**

a) Les extrémités de l'homme et des premiers mammifères sont aussi différentes qu'un couteau-suisse par rapport à une massue préhistorique. b) La main se métamorphose en une véritable boîte à outils.

a

b

- *Sur le plan vasculaire*, l'axe huméral fait place à 2 axes, **radial**, en dehors, et **ulnaire**, en dedans. C'est le cas des artères et des veines profondes, qui leur sont satellites, de même que les lymphatiques profonds. Les veines superficielles, plus ou moins accompagnées du réseau lymphatique superficiel, ont un trajet sous-cutané antérieur, relativement proche (radial, médian et ulnaire) (fig. 4-37).

Poignet-main

Fonction

Nous disposons d'un outil totalement, extraordinairement et merveilleusement multi-usage, comparativement à l'équivalent chez d'autres mammifères ou au début de l'évolution. Autant comparer un couteau-suisse avec un outil préhistorique (fig. 4-38a). Ce n'est d'ailleurs pas un outil, mais plutôt une boîte à outils (fig. 4-38b). C'est pour cela que l'on dit que, du fait de sa richesse adaptative, la main est le propre de l'homme (mais on pourrait dire cela pour beaucoup d'autres choses).

En gros, la main remplit **4 grandes fonctions**, capitales à connaître en rééducation (fig. 4-39) :

- *motrice :* principalement la préhension, mais aussi les appuis ;
- *sensitive :* sensibilité extrêmement fine (tact, chaleur) ;
- *sensorielle :* permet d'intégrer le milieu extérieur par des moyens propres comme apprécier l'épaisseur d'un objet, le reconnaître grâce à sa forme (intégration aux centres supérieurs) ;
- *expressive :* c'est un moyen de communication (co-verbal et non-verbal) depuis toujours (et mieux partagé que l'anglais, si international soit-il).

De plus, il faut souligner que la fonctionnalité de la main dépend de son intégration qui est extrêmement variable en fonction de l'âge (entre le moment où le bébé ne connaît pas encore son pouce et celui où l'adolescent joue de la guitare), en fonction de l'entraînement (entre le travailleur au marteau-piqueur et la secrétaire qui tape avec dix doigts), en fonction du développement psychomoteur (entre un IMC[11] et un violoniste).

▶ 4-39
Les 4 grandes fonctions de la main : motrice (a) ; sensitive – le tact le plus discriminatif est à la pulpe du pouce et de l'index (b) –, expressive (c), sensorielle (d).

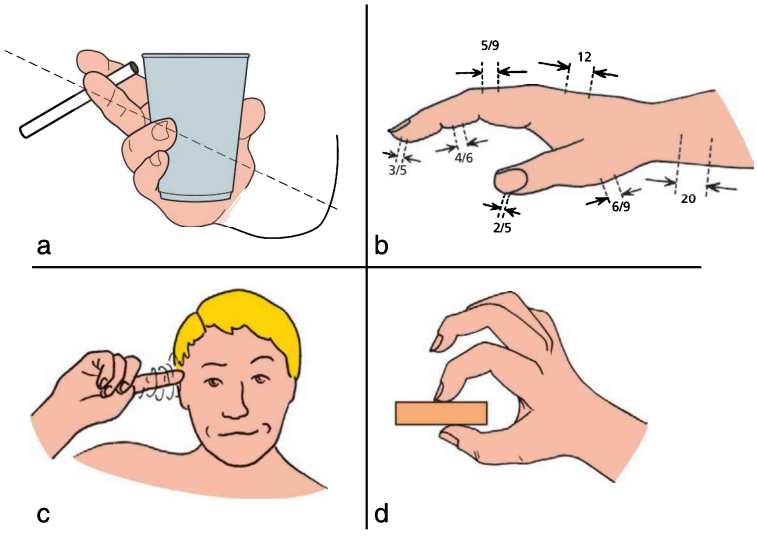

11. IMC : infirme moteur cérébral (incoordinations motrices).

▶ 4-40
Les 3 parties anatomiques de la main.

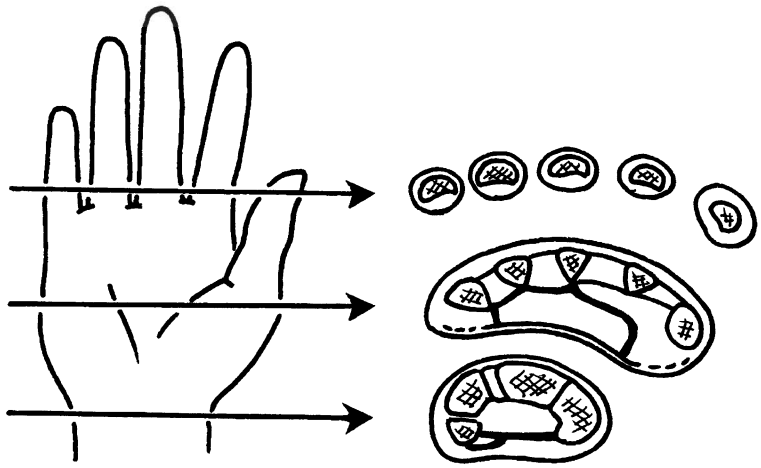

▶ 4-41
Les muscles extrinsèques (a) viennent de l'avant-bras ou de l'humérus ; les intrinsèques débutent à la main (b), avec les thénariens (COCA), hypothénariens (CACO), interosseux-lombricaux.

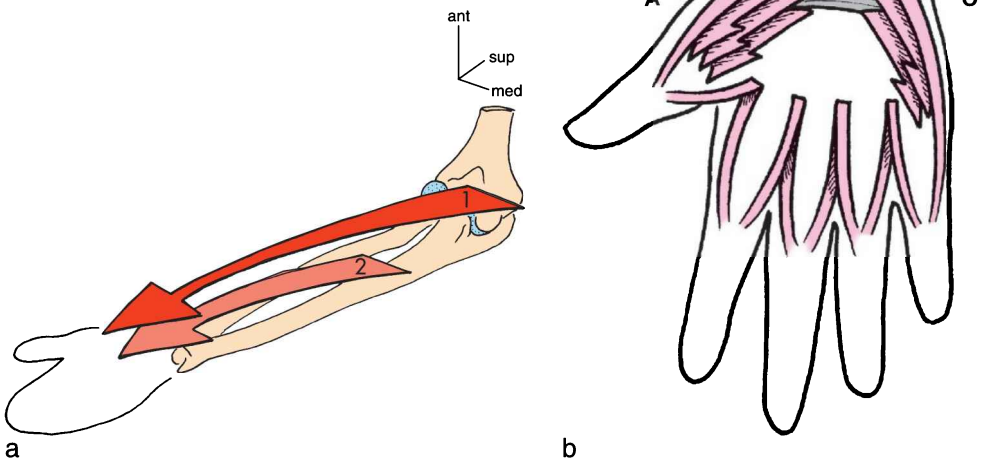

▶ 4-42
Les muscles interosseux s'insèrent de façon très symétrique, tendus des métacarpiens à la phalange P1 de chaque doigt.

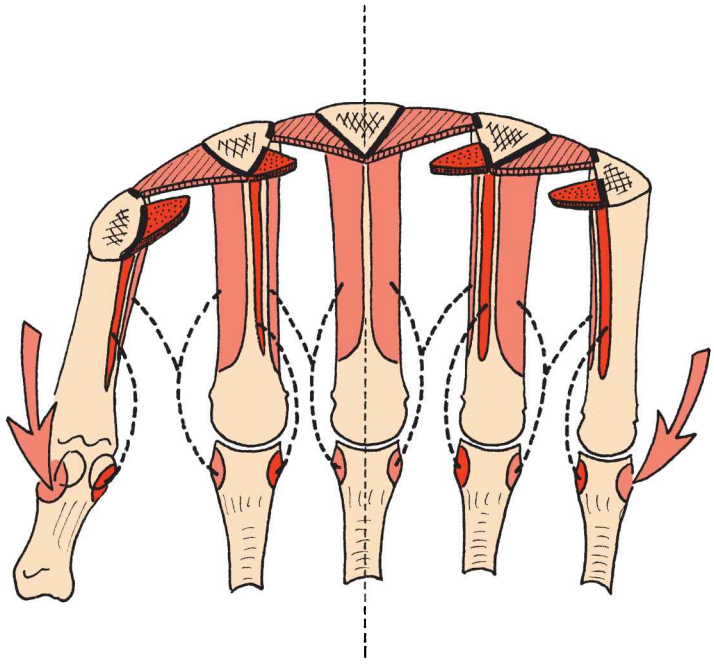

Morphologie

Il existe 3 parties de la main (fig. 4-40) :

- le *carpe* ou poignet est l'équivalent du « cou-de-pied », mais on ne dit pas « cou-de-main ». C'est pourtant une zone de rétrécissement (un cou) entre l'avant-bras et la main. C'est un **canal** (carpien) ou plus exactement un tunnel ostéofibreux (TOF) car il est fermé par un gros ligament antérieur (rétinaculum des muscles fléchisseurs [RMF]) ;
- la *zone métacarpienne* est aplatie d'avant en arrière, entre la paume et le dos de la main. La **paume** est une palette servant de réceptacle (tenir un objet dans le creux de sa main) comme de plaque d'appui (s'appuyer sur un meuble, soutenir un plateau) ;
- la *zone phalangienne* est celle de 5 rayons poly-articulés, formant des **tentacules** où les mouvements s'affinent pour faire épouser toutes les formes possibles à cette extrémité (par exemple jouer du piano).

Organisation ostéoarticulaire

On retrouve les 3 parties citées ci-dessus :

- le *carpe* est formé de **8 os** répartis en 2 rangées de 4 petits os chacune. Ils sont comme de petits cubes (6 faces donc) juxtaposés et dont la mobilité est minime (petits glissements-bâillements) ;
- le *métacarpe* est formé de **5 rayons** osseux débutant les doigts. Le premier est particulier en ce sens qu'il est opposable aux autres et forme le pouce (les autres étant nommés « doigts longs ») ;
- les *phalanges* sont au nombre de **3** (sauf le pouce qui n'en a que deux). Chacune est un petit segment avec son os et ses insertions propres.

Doigts longs

Au nombre de 4, les doigts longs sont formés de **3 phalanges**. On les nomme habituellement P1 (proximale), P2 (intermédiaire) et P3 (distale ou unguéale).

Pouce

Seul rayon **opposable**, c'est-à-dire capable de venir se placer devant n'importe quel autre doigt, le pouce est composé de 2 phalanges : P1 (proximale) et P2 (distale ou unguéale). De plus, il possède 2 sésamoïdes (*cf.* les généralités sur les os) au niveau de la jonction métacarpophalangienne (MCP).

Organisation musculaire

Les muscles de la main sont répartis en 2 groupes : **extrinsèques** (venant de l'avant-bras et se terminant à la main) et **intrinsèques**[12] (entièrement compris dans la main) (fig. 4-41).

Les 3 parties de la main se traduisent par :

- *le carpe :* insertion des muscles **intrinsèques** pour le pouce (en dehors, qui forment les muscles **thénariens**) et pour le 5e doigt (en dedans, qui forment les muscles **hypothénariens**). Un seul extrinsèque s'y termine (le fléchisseur ulnaire du carpe), il devrait se terminer plus bas, mais l'obstacle d'un petit os (pisiforme) l'oblige à s'y arrêter ;
- *le métacarpe :* on y trouve l'insertion des muscles **interosseux**. Il y a 4 espaces et chacun possède un interosseux palmaire (IOP) et un interosseux dorsal (IOD). Il y en a donc 8 au total. Mais qu'ils soient dorsaux ou palmaires, ils passent tous en avant de l'articulation métacarpophalangienne (MCP) (fig. 4-42) ;

12. Les intrinsèques à la base du pouce forment les lettres COCA (court abducteur, opposant, court fléchisseur et adducteur du pouce). Ceux à la base du 5e doigt forment CACO (court palmaire, abducteur, court fléchisseur et opposant du petit doigt). Les initiales sont un moyen mnémotechnique, dont nous avons dit qu'il fallait se méfier… En effet, il regrettable de voir mentionner le muscle « long fléchisseur » sous prétexte que ça fait « COLA »…

4-43

Chaque phalange possède un tendon fléchisseur et un extenseur (en vert sur P1, en bleu sur P2, en rouge sur P3).

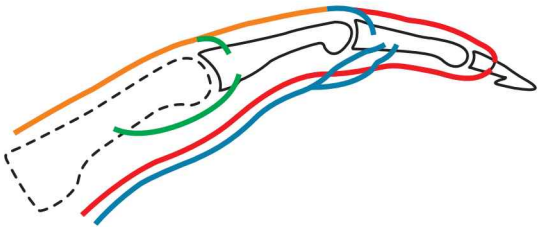

4-44

Les petits muscles lombricaux sont des régulateurs de tension (tensiomètres) et de longueur (longimètres) entre fléchisseur et extenseur.

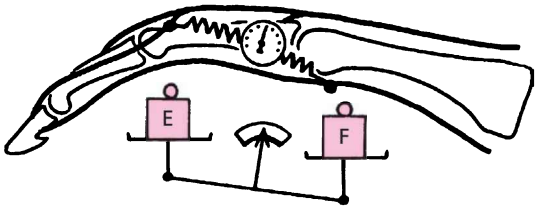

4-45

La terminaison sensitive des nerfs suit un découpage logique : un nerf commun à 2 doigts qui se divise en fourche pour donner un nerf propre à chacun des deux.

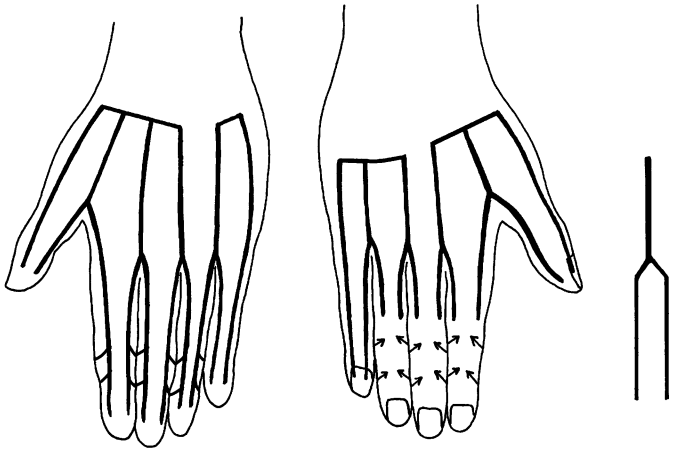

4-46

Les arcades artérielles de la main (superficielle et profonde) sont des anastomoses donnant des artérioles pour les doigts.

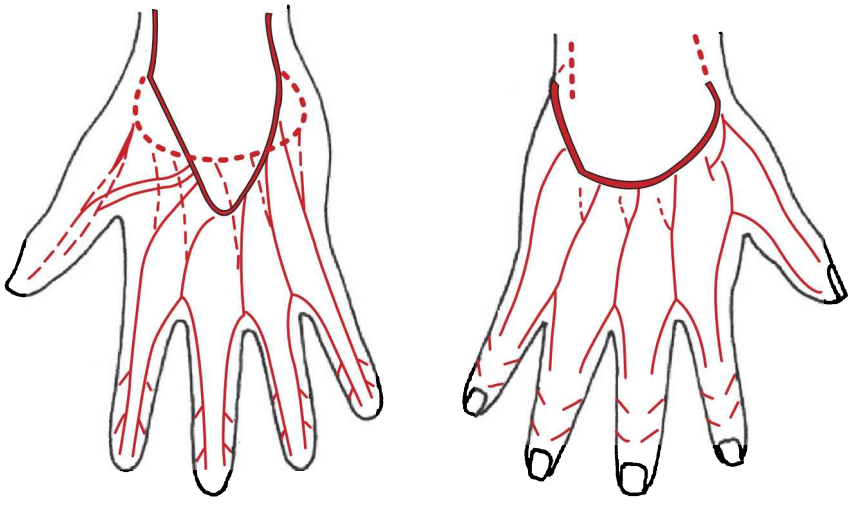

- *les phalanges :* chacune possède ses **insertions propres** (fig. 4-43) :
  - P1 : extenseurs = insertion de l'extenseur des doigts (ED) ; fléchisseurs = interosseux (IO) ;
  - P2 : extenseurs = insertion de l'ED ; fléchisseurs = fléchisseur superficiel des doigts (FSD) ;
  - P2 : extenseurs = insertion de l'ED ; fléchisseurs = fléchisseur profond des doigts (FPD) ;
  - celles du pouce et du 5e doigt reçoivent les muscles intrinsèques qui leur sont propres.

Il existe de petits muscles sans insertion osseuse : les **lombricaux**[13], qui sont tendus d'un fléchisseur (FPD) à un extenseur (ED) pour assurer la régulation entre les 2 antagonistes (fig. 4-44).

Organisation vasculonerveuse

Les 3 parties de la main se traduisent par :

- *sur le plan nerveux :*
  - carpe : arrivée des troncs nerveux **médian** (dans le canal carpien) et **ulnaire** (en avant de lui). Le nerf radial n'existe plus à ce niveau, seuls arrivent des filets sensitifs dorsaux ;
  - métacarpe : médian et ulnaire éclatent chacun en 2 **branches terminales** pour les muscles intrinsèques et pour donner des filets sensitifs pour les doigts – **nerfs digitaux communs**[14] (fig. 4-45) ;
  - phalanges : à ce niveau les nerfs digitaux communs, arrivant dans la commissure commune à 2 doigts, donnent des **nerfs digitaux propres**, et de même en dorsal.
- *sur le plan vasculaire :*
  - carpe : arrivée des troncs des artères **radiale** (en dehors) et **ulnaire** (en dedans) ;
  - métacarpe : les artères ci-dessus échangent des anastomoses (deux surtout, en palmaire) nommées arcades palmaire **superficielle et palmaire profonde** (fig. 4-46). Celles-ci donnent, comme les nerfs, des artères communes à 2 doigts ;
  - phalanges : chaque artère commune se divise en 2 artérioles propres à un doigt (une en latéral et une en médial) et de même, plus réduit, en dorsal.

13. Lombrical = en forme de ver de terre (lombric).

14. Il existe ainsi une unité fonctionnelle : lorsqu'on tient un petit objet entre deux doigts, c'est le même nerf qui fournit la sensibilité. Expérience amusante : si l'on croise ses doigts et que l'on ferme les yeux (pour éviter la correction du regard) et l'on effleure l'entre-deux doigts par exemple avec un crayon, on en ressent deux.

This page intentionally left blank

5

LE FOND : MEMBRE INFÉRIEUR (PELVIEN)

© 2018, Elsevier Masson SAS. Tous droits réservés

▶ **5-1**

Si l'abduction de hanche du chien est utilisée dans certaines circonstances, celle de l'homme reste limitée à quelques degrés, en vie usuelle.

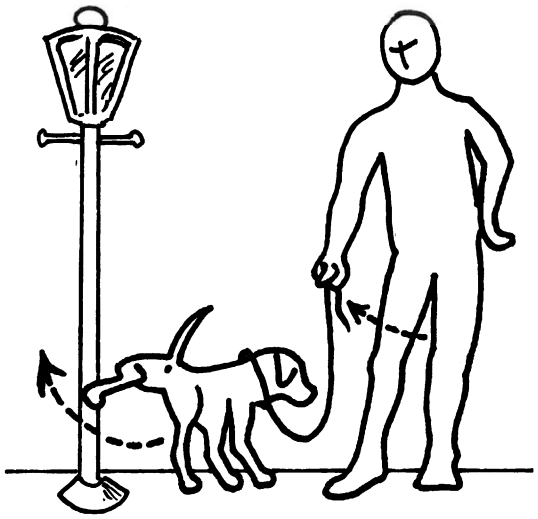

▶ **5-2**

Le complexe lombo-pelvi-fémoral est une entité difficile à cerner.

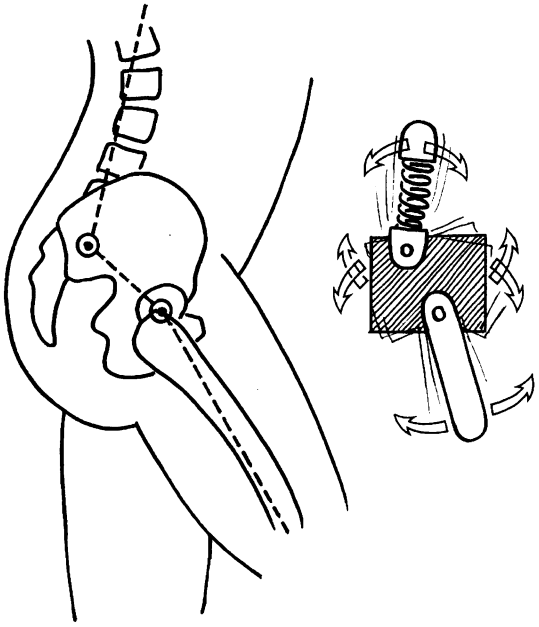

Hanche

Fonction

Comme pour le membre supérieur, nous sommes à la racine du membre. Cette racine est solidaire du bassin, qui forme la **ceinture pelvienne**. À son tour, cette ceinture est solidaire de la colonne vertébrale, ce qui n'était pas le cas de la ceinture scapulaire et, à l'inverse de cette dernière, celle-ci est massive, stable, peu mobile.

La hanche, ou coxofémorale, donne, dit-on, l'orientation spatiale du membre inférieur. Ce n'est pas faux, mais c'est peu convaincant. Seuls les chiens lèvent la patte au pied des arbres ; l'être humain fait rarement le grand écart (fig. 5-1). Ici, la dominante est la **stabilité** et non la mobilité. De plus, il faudra se rappeler, en abordant le tronc, que l'os coxal fait partie du bassin, et celui-ci est la pièce maîtresse de l'édifice vertébral. Au total, le bassin est la pièce intermédiaire de ce que l'on nomme, biomécaniquement, le **complexe lombo-pelvi-fémoral** (fig. 5-2).

Morphologie

La coxofémorale, contrairement à l'épaule, est profondément enfouie dans les muscles et la graisse environnante. On voit 3 zones et on ne voit pas la 4e.

- *En avant :* il suffit de se regarder et de palper lorsqu'on élève simplement le genou. La partie antéromédiale révèle un creux (**trigone fémoral** où l'on sent le pouls fémoral), la partie antérolatérale fait une **saillie musculaire :** on en voit 2 qui divergent (1 en dedans, le sartorius, et 1 en dehors, le tenseur du fascia lata ou TFL). Entre les deux, dans la bissectrice de cet angle, on voit la saillie verticale du droit fémoral (appartenant au quadriceps). Il suffit, toujours genou élevé, de faire des flexions-extensions (style french-cancan) avec la jambe pour le voir s'agiter (fig. 5-3).

▶ 5-3

De face, le côté de la hanche montre 2 tendons divergents : en dehors le tenseur du fascia lata (TFL) (2), en dedans le sartorius (4) et dans leur bissectrice le droit fémoral (3). Entre eux se glissent le vaste latéral (1) et le vaste médial (6) du quadriceps ; obliquement au-dessus le ligament inguinal (5).

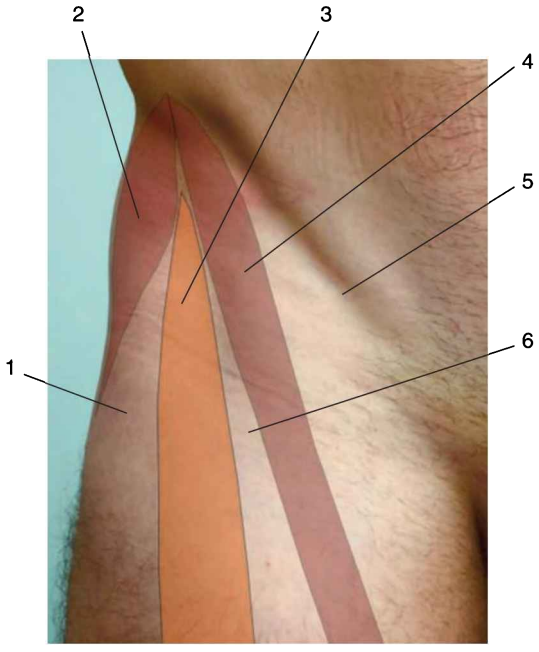

▶ 5-4
Le grand glutéal (rouge) forme le volume de la fesse, sans en délimiter exactement le galbe (pointillé).

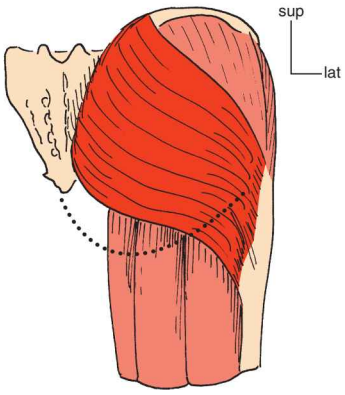

▶ 5-5
La coxofémorale est très congruente.

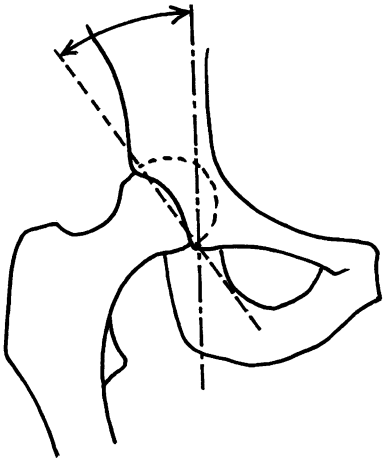

▶ 5-6
La tenue active de la hanche est assurée par le muscle moyen glutéal (a) ; le maintien passif (hanché) l'est par le tractus iliotibial (b).

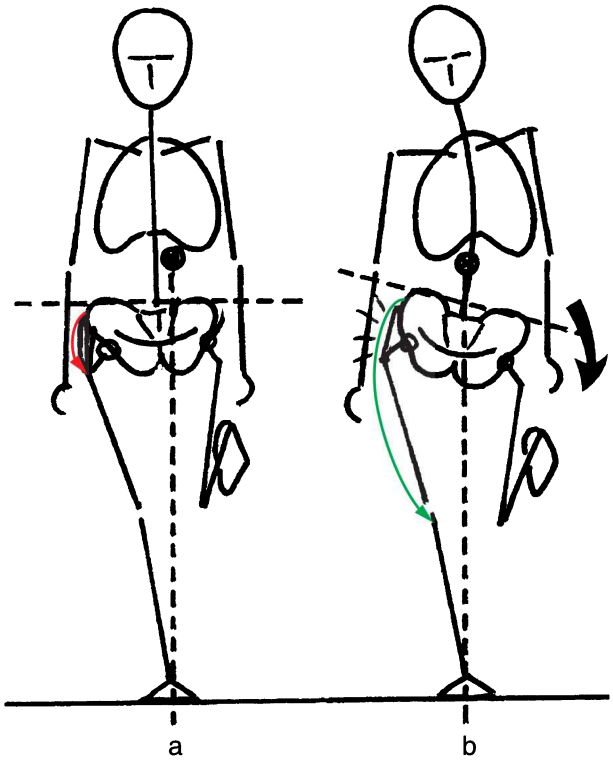

- *En arrière :* la fesse montre une masse graisseuse et charnue correspondant approximativement au **muscle grand glutéal** (fig. 5-4).
- *En dehors :* la **région trochantérienne** montre soit une saillie graisseuse (chez les gens assez épais ou avec une localisation centrée dite « culotte de cheval »), soit une saillie musculaire dans la partie antérieure (moyen glutéal, entre autres) avec un méplat rétrotrochantérien (chez les hommes minces et musclés).
- *En dedans :* la région est mal visible du fait du rapprochement des cuisses. Elle débute la saillie verticale des **muscles adducteurs** et de la graisse qui les recouvre.

Organisation ostéoarticulaire

La coxofémorale est une jonction gérant les 3 plans de l'espace, donc un type **sphéroïde**, et, du fait de sa nécessaire stabilité, elle est très **emboîtée** (congruente) (fig. 5-5).
L'appui sur un seul pied oblige à avoir un bon système de **hauban**[1] latéral. Ce hauban est passif (donc économique) et est le fait du gros épaississement du fascia lata (nommé tractus iliotibial, car allant de la partie iliaque de l'os coxal jusqu'au tibia), c'est ce que l'on utilise quand on tient en station hanchée. Il en existe aussi un actif (donc musculaire et fatigant) lorsqu'on veut garder le bassin horizontal, c'est le fait du **moyen glutéal**, principalement (fig. 5-6).

1. Un hauban est un cordage qui sert à empêcher un mât de tomber du côté opposé. Les antennes de télévision, sur les toits, sont haubanées dans tous les sens.

▶ 5-7

L'artère de la tête fémorale pénètre dans la capsule articulaire enveloppée par un ligament cylindrique.

a)
1. Capsule
2. Synoviale
3. Gaine du ligament de la tête
4. Ligament de la tête
5. Freins de la capsule

b)
1. Ligament de la tête fémorale et ses 3 racines
2. Ligament transverse de l'acétabulum
3. Artère du ligament de la tête fémorale

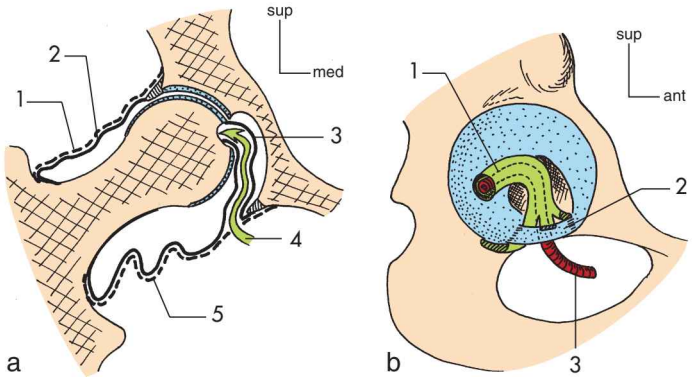

▶ 5-8

Le bassin se construit en différentes phases (*cf.* texte).

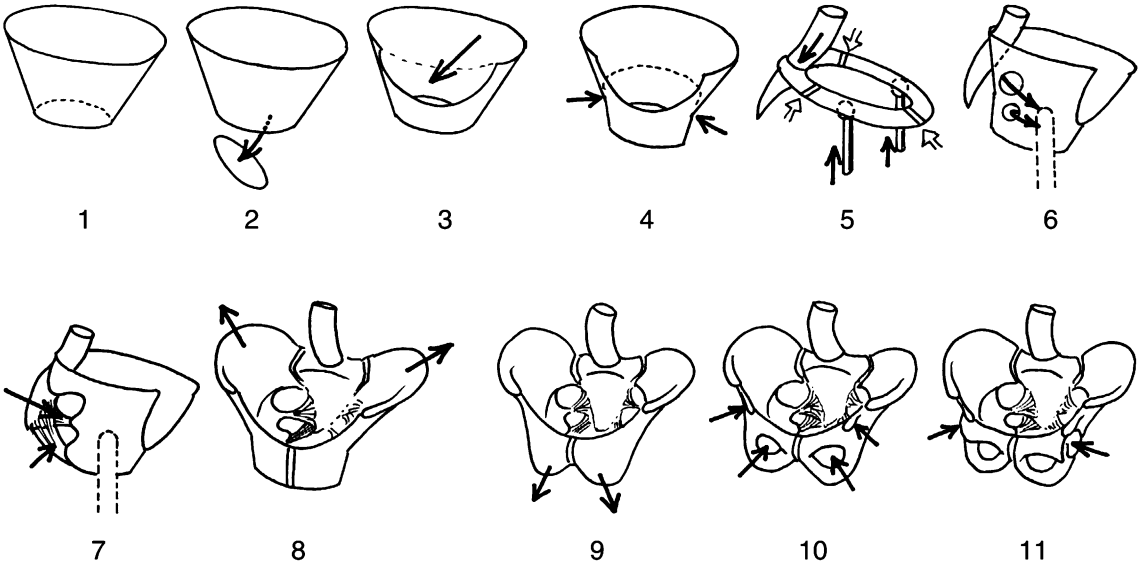

▶ 5-9

Les 3 os primitifs de l'os coxal : ilion (en haut), ischion (en arrière), pubis (en avant).

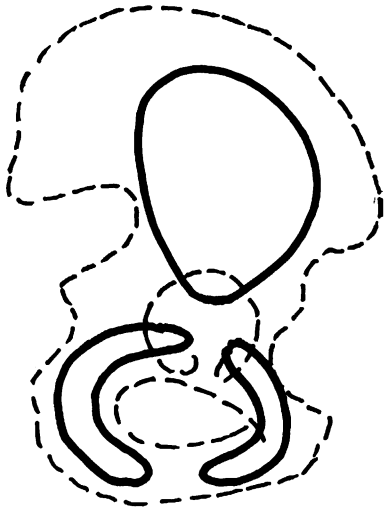

On peut noter une particularité de la hanche : il existe une petite **artère de la tête** qui pénètre dans la capsule articulaire, emmaillotée dans une gaine ligamentaire, elle-même prise dans une sur-gaine synoviale l'isolant de la cavité articulaire proprement dite , elle pénètre au centre de la tête fémorale (fig. 5-7).

Os coxal

C'est un os plat que l'on décrit comme étant en forme d'hélice, ce qui est assez bête (il est difficile de voler ainsi). En revanche, si on le place en situation réelle de façon simpliste, la logique de sa forme éclate au grand jour (fig. 5-8), en 11 étapes.

- On part d'une **bassine**.
- On lui retire le **fond** (sinon pas d'accouchement).
- On évide le devant de la bassine (sinon impossible de loger le bas-ventre en s'asseyant).
- On la resserre un peu transversalement à la partie moyenne. Cela devient plus un **entonnoir** qu'une bassine et l'on observe ainsi 2 zones distinctes :
  - le **petit bassin**, en bas. Il renferme, hors du péritoine, les organes recto-uro-génitaux ;
  - le **grand bassin**, en haut. Il renferme, dans le péritoine, les intestins.
- On doit remarquer qu'un anneau homogène (ici **anneau pelvien**), qu'il soit en os, en bois, en acier, en verre, ou autre et qui serait soumis à 3 sources de contraintes (colonne en arrière et têtes de fémur droite et gauche), finirait par être le siège de fractures de fatigue entre chacun des points d'appui. La parade est d'avoir prévu 3 zones d'**absorption de mobilité** entre ces 3 points (à la manière des zigzags articulés sur la chaussée à l'entrée et à la sortie des ponts suspendus, pour absorber les vibrations et balancements du tablier du pont). Ce sont les 2 articulations **sacro-iliaques** en arrière et la **symphyse pubienne** en avant. Elles ne sont le siège que de micromouvements (ce jeu est utile en fin de grossesse). La bassine comporte maintenant 3 os : 2 os coxaux sur les côtés et le sacrum en arrière.
- On doit prévoir **2 trous**, en arrière, afin de laisser sortir 2 petits muscles de la hanche qui naissent à l'intérieur du bassin (piriforme et obturateur interne), ainsi que le nerf sciatique.
- Ainsi qu'énoncé auparavant, les trous (foramens) sont toujours des tunnels ostéofibreux (TOF), ce qui fait apparaître **2 gros ligaments** entre l'os coxal et le sacrum (sacro-épineux et sacrotubéral).
- On observe la forte traction des muscles s'insérant sur les bords supérieurs des os coxaux : **abdominaux** en avant, **dorsaux** en arrière. Cela favorise l'ostéogenèse et les crêtes iliaques de l'os coxal se développent nettement en haut (convexité).
- On note le même phénomène en bas avec les muscles **adducteurs**. Ils sont puissants et développent un bord épais et convexe.
- On note, en revanche, une petite zone de chaque côté du pubis, au-dessus des adducteurs où 2 petits muscles tirent chacun de leur côté (un à l'intérieur du bassin, l'obturateur interne, et un à l'extérieur, l'obturateur externe), ce qui annule leur traction sur l'os, lequel est alors tellement mince qu'il laisse place à une simple membrane (dite obturatrice puisque obturant une déhiscence osseuse) tendue sur un trou nommé **foramen obturé**. De plus, un tendon (droit fémoral) détache un petit tubercule (épine iliaque antéro-inférieure) sous l'extrémité de la crête.
- Reste à placer la cavité hémisphérique recevant les 2 têtes fémorales : une de chaque côté.

On dispose enfin ainsi d'un bassin logique et fonctionnel, dont l'os coxal forme la partie latérale. Pour en terminer avec lui, si vous regardez la radiographie d'un jeune enfant, vous ne verrez que 2 petites bananes qui se font face (os du pubis et os ischiatique), surmontées d'une palette (os iliaque). En effet, l'os coxal est la fusion de ces 3 os primitifs (fig. 5-9).

[2] Voir les généralités sur les structures intracapsulaires mais extra-articulaires.

[3] Le petit bassin est limité en haut par le détroit supérieur (partie rétrécie de l'entonnoir) et en bas par le détroit inférieur (fermé par le plancher périnéal ; voir le chapitre sur le tronc).

[4] Anciennement surnommés *custodes virginitatis* (les gardiens de la virginité).

[5] Déhiscence : apparition d'une ouverture dans une structure... Lorsque le talon de votre chaussette montre une déhiscence, le lendemain il y a un gros trou !

▶ 5-10

a) La coupe frontale délimite le grand bassin (au-dessus) et le petit bassin (au-dessous). b) Le plan sagittal montre la face externe (ou interne si l'on regarde le côté intérieur). À noter que les croquis figurent un os projeté dans un plan et ne permettent pas de voir sa forme contournée, ce qui est une simplification. c) Le plan transversal permet de voir : soit une vue supérieure (partie gauche du croquis) avec la crête iliaque, soit une coupe (partie droite) avec le foramen obturé et surtout l'acétabulum.

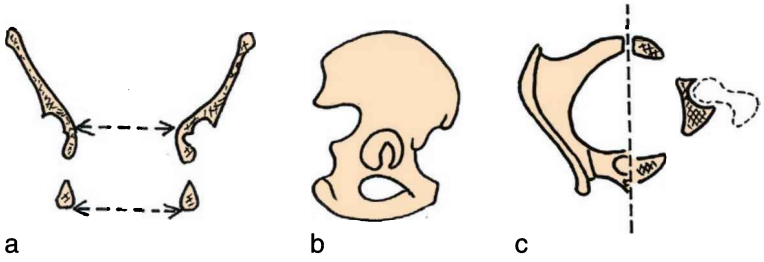

▶ 5-11

L'extrémité supérieure du fémur présente nettement 4 parties :

1. Tête
2. Col
3. Grand trochanter
4. Petit trochanter

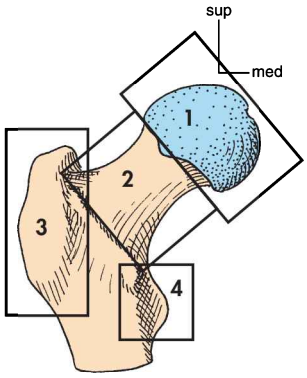

▶ 5-12

Sur une vue postérolatérale très schématique, on voit les 6 muscles pelvitrochantériens en dessous du moyen glutéal, et le grand glutéal ayant été sectionné et relevé.

1. LST (lig. sacrotubéral)
2. LSE (lig. sacro-épineux)
3. Grand glutéal
4. Petit glutéal
5. Piriforme
6. Obturateur interne et jumeaux
7. Obturateur externe (normalement recouvert par le précédent)
8. Carré fémoral

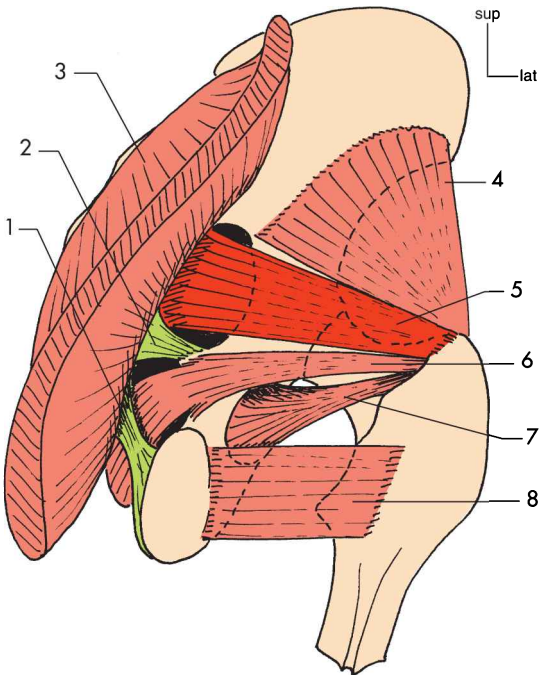

Au total, on peut représenter l'os coxal au sein du bassin en le voyant sous chacun des 3 plans anatomiques (fig. 5-10). À noter que la coupe frontale permet de montrer le grand bassin et le petit bassin, et que celui-ci est limité, en haut, par le détroit supérieur et, en bas, par le détroit inférieur. C'est juste à savoir (*cf.* grand et petit bassins, ci-avant).

Fémur

L'extrémité supérieure du fémur, volumineuse, est coudée et on remarque 4 éléments dominants, évoqués ici en 3 points (fig. 5-11) :

- *tête.* C'est une belle tête bien ronde (2/3 de sphère) qui s'articule avec l'os coxal. Plus petite que la tête humérale, elle est bien **emboîtée** (congruente), ce qui garantit une bonne stabilité ;
- *col.* Il est très **long** et est connu de tous en raison des fractures dont il est l'objet à partir d'un certain âge. Sa longueur permet au muscle qui est sur le côté (le moyen glutéal) d'avoir un bon **bras de levier** à l'occasion de l'appui sur un pied ;
- *2 tubercules :*
  - l'un très gros : le **grand trochanter**, en dehors, qui reçoit l'insertion de petits muscles équilibrateurs de la hanche (**pelvitrochantériens**) ;
  - l'autre petit, le **petit trochanter**, en dedans, qui reçoit le gros tendon de l'**iliopsoas**, un double muscle venant de la colonne vertébrale (psoas) et du haut de l'intérieur du bassin (iliaque).

Organisation musculaire

Du fait de la position intermédiaire de la hanche entre le tronc et le membre inférieur, l'organisation des muscles est complexe. Il est donc bon de les dissocier en plusieurs groupes.

Petits muscles courts et profonds

Au nombre de 6, ce sont des régulateurs positionnels qui environnent l'articulation de près. On les nomme **pelvitrochantériens** (piriforme, obturateurs interne et externe, jumeaux supérieur et inférieur, carré fémoral) (fig. 5-12).

[6] Définition : muscles tendus du bassin, en dessous du détroit supérieur, et se terminant sur le grand trochanter.

▶ 5-13

La région latérale de hanche montre l'arrière en avant : le grand glutéal, le moyen glutéal (recouvert par le fascia lata) qui masque le petit glutéal, recouvert également par le tenseur du fascia lata (TFL).

1. Grand glutéal
2. Moyen glutéal
3. Fascia lata
4. TFL

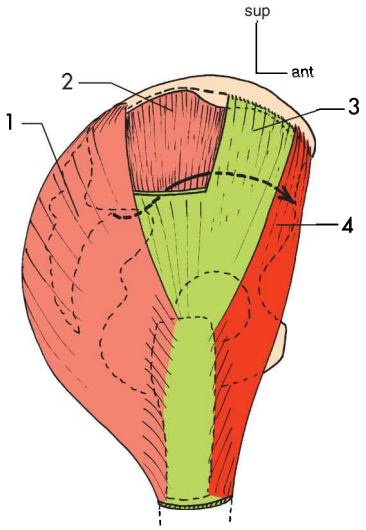

▶ 5-14

Un schéma latéral montre les muscles partant du bassin vers le haut et vers le bas. Muscles courts : glutéaux (1), pelvitrochantériens (2). Muscles longs : vers le haut, abdominaux (3), dorsaux (4) ; vers le bas, ischiojambiers (5), droit fémoral (6). Le psoas (en pointillés) occupe une situation particulière, puisque sans attache pelvienne.

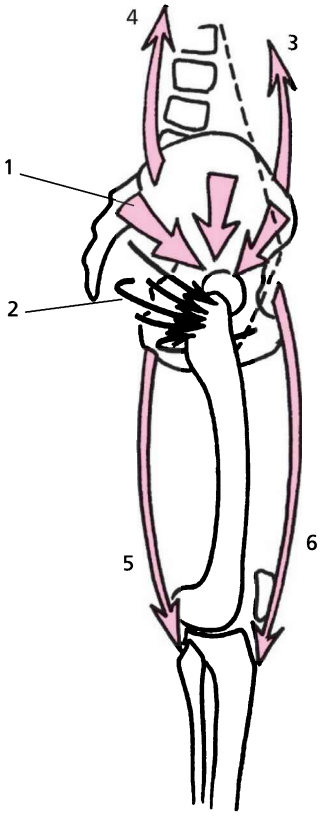

Gros muscles courts et superficiels

C'est une grosse masse musculaire comprenant les 3 **muscles glutéaux** (grand, moyen et petit) et, en avant, le tenseur du fascia lata (TFL) qui partage leur galbe et a une fonction commune de tenseur avec la partie superficielle du grand glutéal.
Ces muscles se recouvrent d'avant en arrière et de la profondeur à la superficie (fig. 5-13).

Muscles destinés, en haut, à l'abdomen

Ce sont les **abdominaux**. Ils démarrent donc de la crête iliaque, partie antérieure, et se dirigent vers le ventre. Ils sont répartis sur 3 couches superposées, de la superficie à la profondeur : oblique externe, oblique interne, transverse (fig. 5-14).

Muscles destinés, en haut, à ce qui est dorsal

Ce sont les muscles **dorsaux**. Ils démarrent aussi de la crête iliaque, partie postérieure, et se dirigent vers le dos. Le plus superficiel est le grand dorsal (qui remonte jusqu'au bras) (fig. 5-14).

Muscles destinés à la cuisse

Ce sont essentiellement les **adducteurs** de hanche (c'est un fait à noter : tous les muscles de la hanche sont situés à la hanche, sauf les adducteurs qui sont situés à la cuisse). Ils occupent toute la loge médiale de la cuisse et s'étalent en éventail depuis le bord inférieur de l'os coxal jusqu'au fémur sur toute sa hauteur (bras de levier) et même jusqu'au tibia pour l'un d'eux (le gracile) (fig. 5-15).

▶ **5-15**
Les adducteurs sont les seuls muscles de la hanche situés à la cuisse.

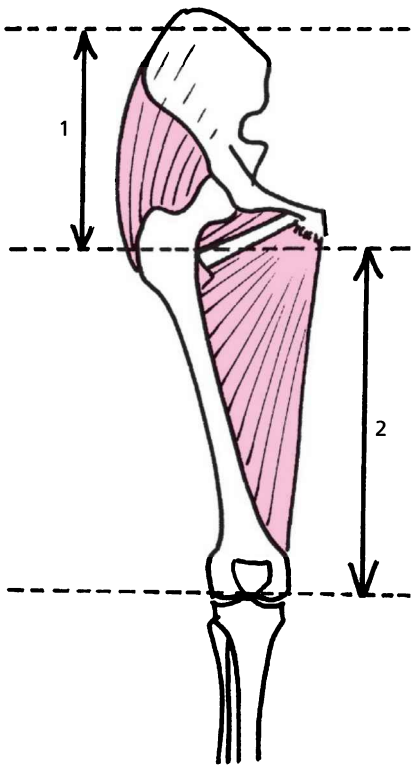

▶ 5-16

L'iliopsoas est un biceps tendu de la colonne et du bassin au fémur.

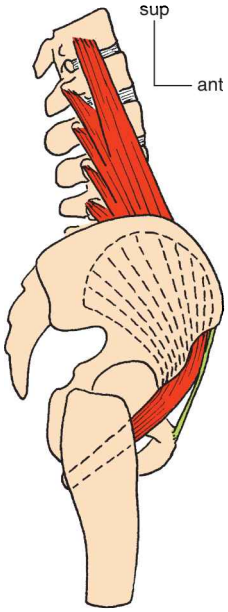

▶ 5-17

Le membre inférieur est sous contrôle de 2 plexus : le lombal (donnant les nerfs fémoral et obturateur) et le sacral (donnant le nerf sciatique).

1. Nerf fémoral
2. Nerf obturateur
3. Nerf sciatique

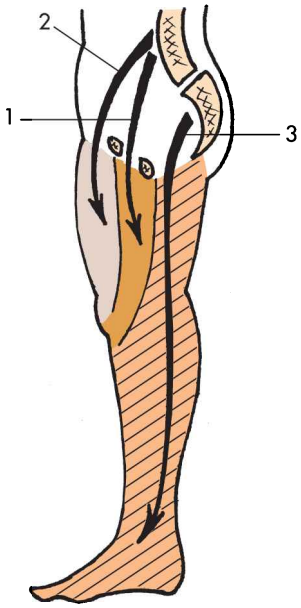

▶ 5-18

L'artère iliaque commune, issue de l'aorte, se divise en iliaques interne (et ses branches) et externe (destinée à se transformer en fémorale en sortant du bassin).

1. Artère obturatrice
2. Artère rectale moyenne
3. Artère vaginale
4. Artère pudendale interne
5. Artère utérine
6. Nerf obturateur
7. Artère ombilicale
8. Artère iliaque externe droite
9. Iliopsoas
10. Artère iliaque commune droite
11. Veine cave inférieure
12. Artère aorte
13. Artère iliaque commune gauche
14. Artère iliaque interne droite
15. Artère glutéale supérieure
16. Artère glutéale inférieure
17. Artère rectale inférieure
18. Artère périnéale
19. Artères destinées à la région pubovésicale

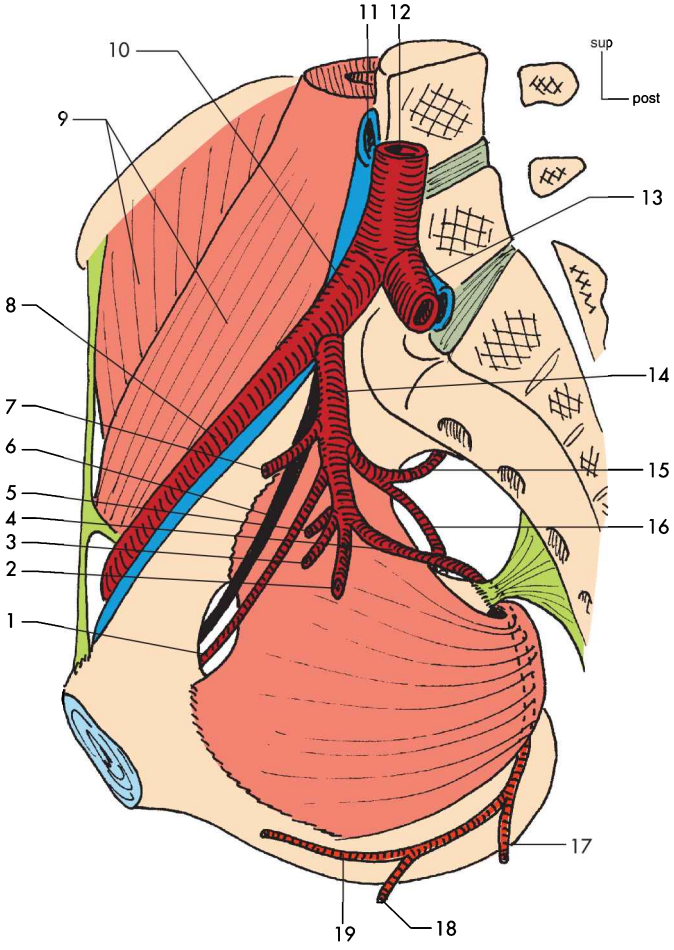

Muscles destinés à la jambe

Ces muscles sont soit en avant (**droit fémoral**), soit en arrière (**ischiojambiers**). Ce sont des muscles très longs ; ils sautent l'étape « fémur » et vont directement s'insérer sur la jambe (ou la patella, qui en est solidaire, pour le droit fémoral) (fig. 5-14).

Cas particulier

Le **psoas** est un gros muscle descendant de la colonne lombale et plongeant directement vers le fémur. Il appartient à la fois à la hanche et à la colonne. Il a un petit frère (le petit psoas) qui s'arrête sur le bassin, mais n'est pas toujours présent. Le psoas (sous-entendu « grand » psoas) est particulier en ce sens qu'il est plaqué contre le rachis, où il est subdivisé en 2 plans d'insertion ; il renferme le plexus lombal en son sein.

Enfin et surtout, le psoas a un compagnon avec lequel il forme un véritable biceps pelvien : le muscle **iliaque**. Ce dernier est rarement traité isolément, il est plus logique de traiter l'ensemble comme étant l'**iliopsoas** (ce qui est souvent mentionné ainsi) (fig. 5-16).

Organisation vasculonerveuse

- *Sur le plan nerveux*, les nerfs du membre inférieur proviennent de 2 plexus : le **lombal** (avec les nerfs fémoral et obturateur comme terminales) et le **sacral** (avec le nerf sciatique comme terminale). Le plexus pudendal ne concerne pas la hanche mais le plancher pelvien (fig. 5-17).
- *Sur le plan vasculaire*, l'axe aortique bifurque pour les côtés droit et gauche du corps en 2 artères iliaques communes. Communes parce que chacune se subdivise à son tour en deux :
  - une **artère iliaque interne**, donc restant interne, dans le petit bassin, et donnant des branches pour ses organes, ainsi que 2 artères glutéales qui sortent postérieurement. Elle donne aussi l'artère obturatrice qui sort du bassin mais reste au pourtour du foramen obturé ;
  - une **artère iliaque externe**, sortant du bassin et destinée au membre inférieur (fig. 5-18).

    Les veines n'appellent aucune remarque à ce niveau. Les profondes sont satellites des artères, le réseau superficiel se jette dans la veine fémorale commune par la **crosse de la grande saphène**, dans le trigone fémoral. Quant aux lymphatiques, les très nombreux nœuds s'étendent de la région inguinale à la région rectale.

▶ 5-19

Les moineaux progressent en sautillant (a), les échassiers en ligne droite (b), les canards en dandinant (c), l'humain avec une faible translation de sa ligne gravitaire (d) grâce au valgus des genoux.

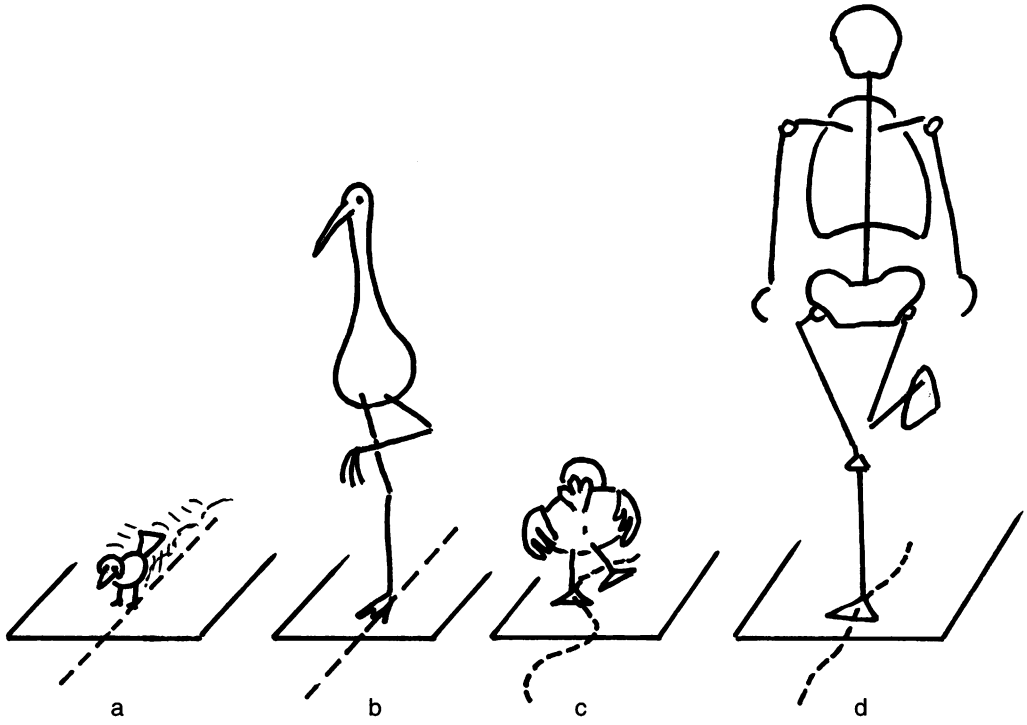

▶ 5-20

La diaphyse fémorale possède surtout des insertions postérieures (ligne âpre) pour les adducteurs de hanche (1) et 2 chefs du quadriceps, un autre étant sur les faces antérieure et latérale (2).

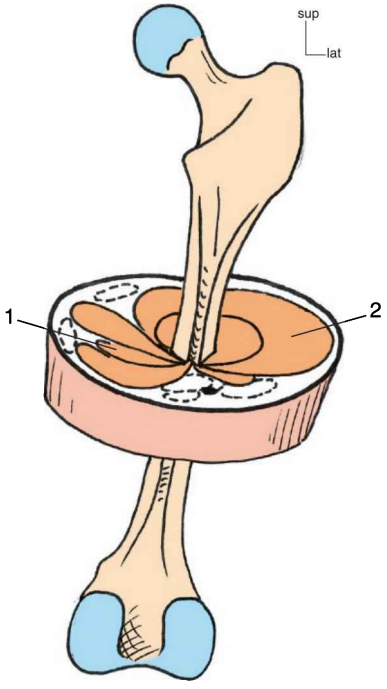

Cuisse

Organisation

C'est un segment partagé entre l'écartement des têtes fémorales, dû à la présence du bassin, et au rapprochement des genoux (genu valgum, afin d'économiser les transferts de centre de masse du corps lors de la marche). En effet, si vous observez (schématiquement et avec humour bien sûr) leur marche (fig. 5-19) :

- *les moineaux,* qui n'ont pas de valgus aux genoux, ne marchent pas mais sautillent ;
- *les oiseaux échassiers* ont de longues pattes avec un valgus. Ils se déplacent avec un corps qui semble glisser horizontalement lors d'une marche très équilibrée (et peuvent rester sur une patte sans déséquilibre) ;
- *les canards,* qui n'ont pas le valgus mais marchent tout de même, se dandinent terriblement ;
- *l'être humain,* grâce à son valgus des genoux, peut ainsi translater très légèrement sa ligne gravitaire sans dépense d'énergie. C'est ce qui fait que, contrairement à l'humérus qui est vertical, le fémur a une diaphyse oblique en bas et en dedans.

Morphologie

La cuisse est trapue, c'est un gros segment : gros os, gros muscles, compris entre de grosses articulations aux extrémités.

Fémur

C'est le plus grand os du corps. Sa diaphyse est oblique (*cf.* plus haut). Elle est assez simple : bien que relativement arrondie à la coupe, on la considère comme triangulaire parce qu'un gros bord postérieur est visible (la **ligne âpre**) et qu'un triangle permet facilement de décrire 3 faces. En avant et latéralement, la diaphyse donne insertion à l'un des 4 chefs du quadriceps (vaste intermédiaire) et, en arrière, un bord très épais et saillant donne insertion à la fois aux adducteurs et à 2 autres chefs du quadriceps (vastes médial et latéral) (fig. 5-20).

▶ 5-21

La cuisse présente 3 loges musculaires : une médiale (1), une antérieure ou antérolatérale (2) et une postérieure (3).

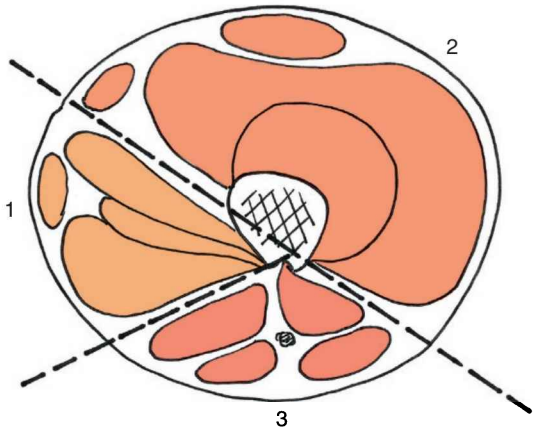

▶ 5-22

Les 3 gros nerfs du membre inférieur, ou leurs terminales, se partagent le territoire de la cuisse : fémoral (1), sciatique (2), obturateur (3).

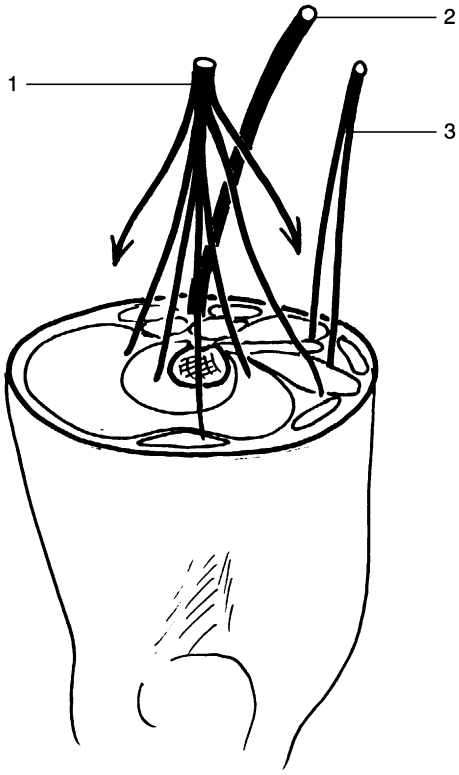

Muscles

Les muscles sont massifs et répartis en 3 loges (fig. 5-21).

Loge antérieure

C'est la plus grosse loge et elle ne possède qu'un seul muscle : le **quadriceps**, gros muscle extenseur du genou. Mais, comme son nom l'indique, celui-ci possède 4 chefs. Le plus profond vient du fémur et descend vers le genou (vaste intermédiaire). Il est recouvert par 2 autres chefs qui sont côte à côte, l'un en dedans et l'autre en dehors, venant de l'arrière du fémur (ligne âpre) et qui se rejoignent en avant tout en descendant vers le genou (ce sont les vastes médial et latéral). Enfin, un 4e chef, plus superficiel, descend tout droit verticalement depuis l'os coxal (droit fémoral). Par ailleurs, un long et fin muscle croise la face antérieure de la cuisse, du haut en dehors (os coxal) au bas en dedans (tibia) ; lorsqu'il se contracte, il provoque le placement de la cuisse de la position « assis en tailleur » ; c'est le **sartorius** [7].

L'ensemble quadricipital se termine en un gros et large tendon (tendon quadricipital) qui se jette et englobe la patella (anciennement : rotule), avant de s'achever sur le tibia (tendon patellaire).

Loge postérieure

La loge postérieure renferme les muscles postérieurs, les **ischiojambiers,** qui, comme leur nom l'indique, sont tendus de l'ischion (os coxal) à la jambe (tibia et fibula).

Ces muscles sont surtout des **fléchisseurs** du genou et, lorsque le genou est fléchi, ils sont rotateurs médial ou latéral selon leur côté. À la hanche, ils ne sont pas vraiment extenseurs (laissant ce rôle au grand glutéal, très développé dans l'espèce humaine). Ce sont des muscles raides, peu extensibles car constitués de beaucoup de tissu conjonctif (muscles semi-tendineux, semi-membraneux, biceps fémoral).

Loge médiale

Cette loge est cachée par le contact des cuisses et les muscles sont recouverts d'une couche de graisse. Ce sont les **adducteurs** de hanche. De plus, ils s'étalent dans le plan frontal ; cela explique qu'on les différencie assez mal cliniquement.

Les adducteurs sont les : pectiné, court, long et grand adducteurs, gracile.

À noter qu'il n'y a pas de loge latérale car les abducteurs de hanche sont à la hanche et il n'y a pas d'abduction du genou.

Organisation vasculonerveuse

- *Sur le plan nerveux*, les nerfs de la cuisse sont (fig. 5-22) :
  - le **nerf fémoral**, en avant, ou plus exactement, ses branches terminales, car le nerf se termine dès la hanche, où il se divise en **4 terminales** dans le trigone fémoral (ce sont les nerfs musculaires médial et latéral, le nerf du quadriceps et le nerf saphène) ;
  - le **nerf obturateur**, qui se termine en franchissant le pubis ; ce sont ses **2 terminales** (branches antérieure et postérieure) qui descendent verticalement entre les 2 plans formés par les 3 couches des muscles adducteurs ;
  - le **nerf sciatique**, qui est le seul à descendre lui-même jusqu'au genou, où il se divise en 2 terminales. C'est le plus gros nerf du corps humain. Ses terminales descendent jusqu'au pied.

[7] Ce qui signifie justement « tailleur, couturier » en latin.

▶ 5-23

Les artères de la cuisse ne suivent pas les trajets nerveux.

1. 3e perforante
2. Long adducteur
3. 2e perforante
4. 1re perforante
5. Artère fémorale superficielle
6. Artère circonflexe médiale
7. Artère circonflexe latérale
8. Artère fémorale commune
9. Pectiné
10. Branche supérieure du pubis
11. Ligament inguinal
12. Artère iliaque externe
13. Artère obturatrice
14. Artère glutéale inférieure
15. Branche ischiopubienne
16. Grand adducteur (1er faisceau)
17. Court adducteur
18. Grand adducteur (2e faisceau)
19. Réseau anastomotique (cruciforme)
20. Grand adducteur (3e faisceau)
21. Artère poplitée

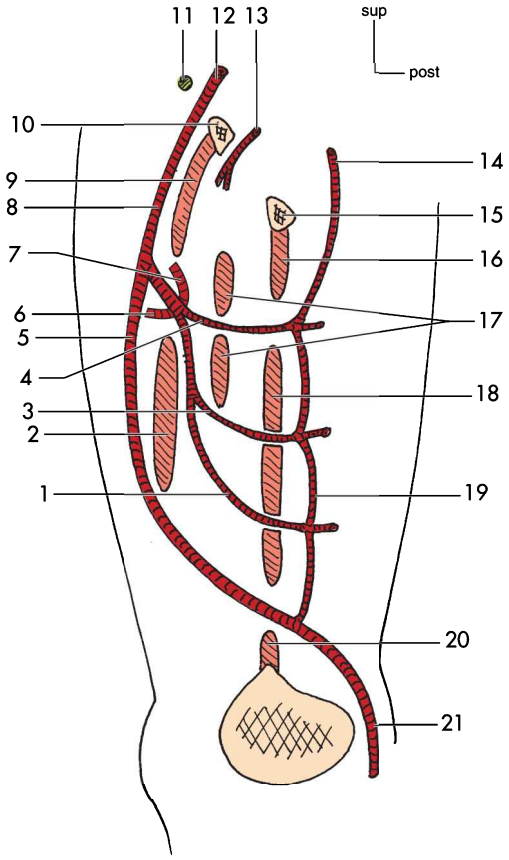

▶ 5-24

La grosse jonction fémorotibiale n'est absolument pas emboîtée, d'où la présence de puissants ligaments pour assurer la stabilité passive.

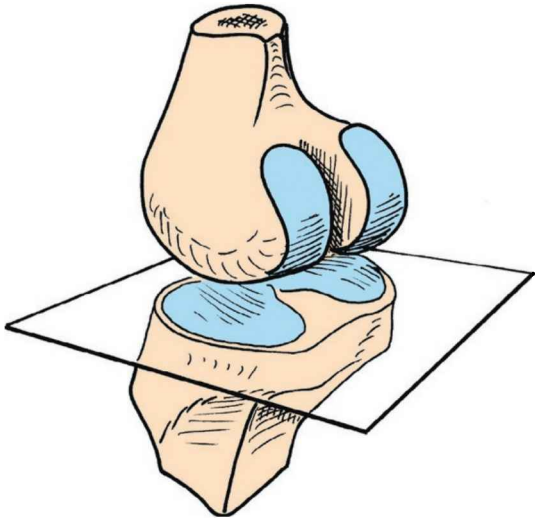

- *Sur le plan vasculaire :*
  - artères : pour une fois, le trajet des vaisseaux et des nerfs diffère. La grosse artère de la cuisse est la **fémorale commune**, puis elle se divise en deux : **fémorale superficielle**, qui est destinée au genou, à la jambe et au pied, et descend en avant et en dedans de la cuisse (canal fémoral) ; et la **fémorale profonde** qui est destinée exclusivement à la cuisse (fig. 5-23) ;
  - veines : les profondes sont satellites des artères, comme toujours. Les superficielles sont, à ce niveau, centrées sur un axe : la **veine grande saphène**, qui longe la face médiale de la cuisse, sous-cutanée, jusqu'au trigone fémorale (où elle se jette dans la veine fémorale commune) ;
  - lymphatiques : les profonds sont satellites des veines profondes ; les superficiels, plus ou moins satellites de la grande saphène.

Genou

Fonction

C'est la région de la pliure du membre inférieur (flexion vers l'arrière[8]) et de sa rotation. En réalité, le point fixe étant fonctionnellement le pied au sol, le genou est l'articulation qui gère le rapprochement du centre de gravité vers le sol (s'asseoir, descendre un escalier, s'accroupir) et les rotations du tronc sur la jambe, mais uniquement lorsqu'il est fléchi (regarder les virages d'un skieur). Ce sont des rôles importants, avec des **bras de levier** importants, des **charges** importantes, et pourtant le genou n'est absolument **pas emboîté**[9] (fig. 5-24). C'est dire le rôle absolument capital de son arsenal ligamentaire et des tendons qui l'entourent.

Morphologie

Les os sont presque sous-cutanés ; les masses musculaires ont disparu, il ne reste que les tendons aplatis.

- *En avant*, on note la saillie médiane de la **patella** (anciennement rotule), au centre d'un angle entre la cuisse et la jambe nommé genu valgum, déjà évoqué à propos de la hanche.
- *En arrière*, on note une zone losangique qui forme une dépression en flexion active du genou ; c'est la **fosse poplitée**, encadrée par des tendons postérieurs (en haut les ischiojambiers et en bas les 2 chefs du gastrocnémien).
- *Sur les côtés*, l'os est presque sous-cutané (glissements tendineux).

8. On dit souvent que la flexion est un mouvement dans le plan sagittal « se faisant vers l'avant » ; la preuve ici que ce n'est pas tout le temps vrai.

9. Le Dr Boris Dolto disait que « le genou est un valet asservi à deux maîtres : le poids du corps au-dessus, le pied au sol en dessous » ; cela explique les pathologies de cette jonction à haut risque !

▶ 5-25

Le genou subit d'immenses sollicitations en flexion-rotation avec le poids du corps en charge et une importante activité musculaire.

▶ 5-26

L'articulation fémorotibiale possède 2 ménisques et une épaisse capsule postérieure.

1. Fémur
2. Patella
3. Ménisques
4. Tibia

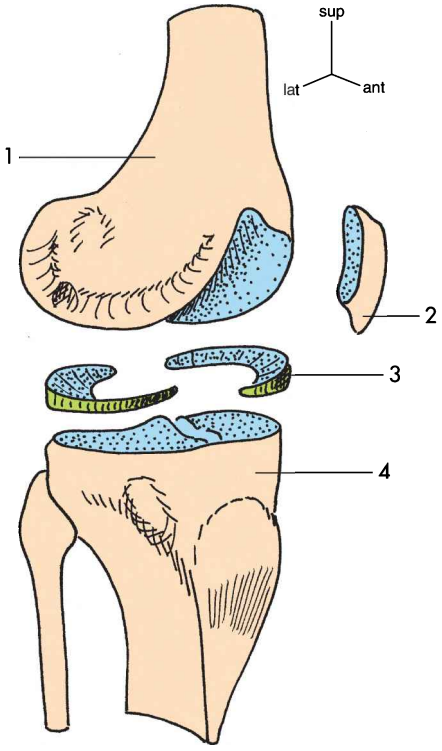

Organisation ostéoarticulaire

La particularité est d'avoir 1 poche articulaire **commune** à 2 articulations : la fémoropatellaire, de type **ginglyme**, et la fémorotibiale, de type **bicondylaire**. Malgré les énormes sollicitations du fait du poids du corps en charge (skieur, tennisman, footballeur et autres), le genou (fig. 5-25) possède de grandes mobilités avec de grands bras de levier. Nous avons dit que cela justifiait des ligaments très solides (**ligaments croisés**, au centre, et **ligaments collatéraux**, sur les côtés), ainsi que des muscles puissants.

L'articulation comporte les 2 plus gros **ménisques** du corps (fig. 5-26), et la partie postérieure de la capsule est « **blindée** » (coques condyliennes), empêchant le genou de partir vers l'arrière (recurvatum) (fig. 5-27).

▶ **5-27**

Les coques condyliennes, postérieures, protègent la rectitude du genou.

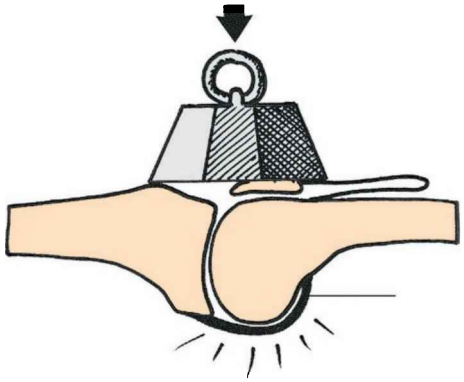

▶ **5-28**
Les 2 compartiments du genou permettent la rotation, comme pour les chenilles d'un véhicule.

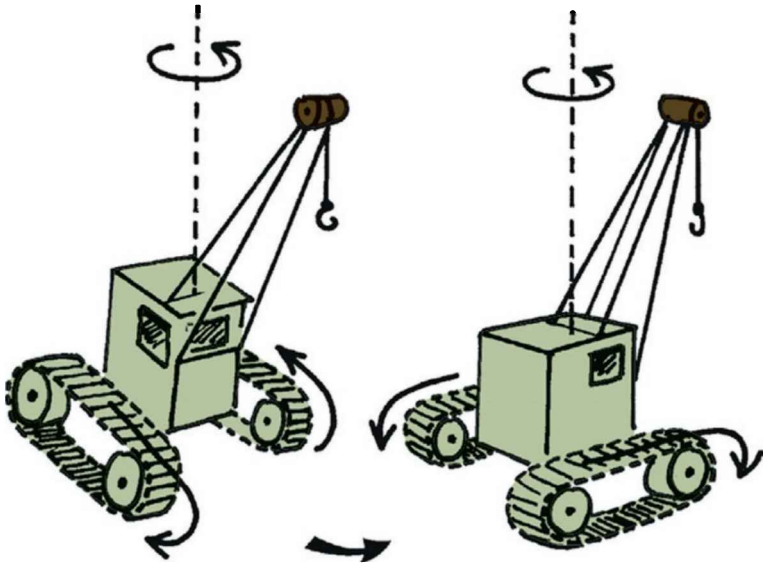

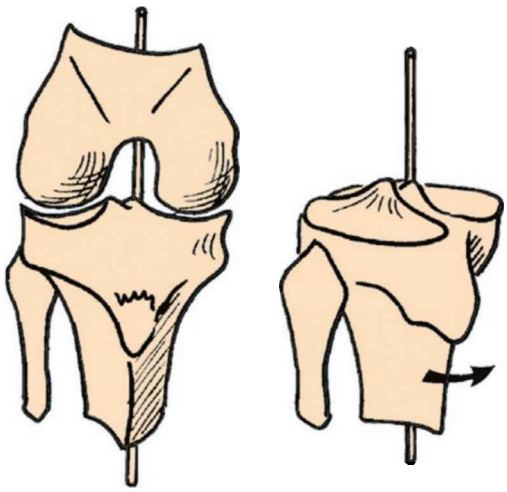

▶ **5-29**
La patella glisse dans la gorge de la surface patellaire du fémur comme un galet dans un rail.

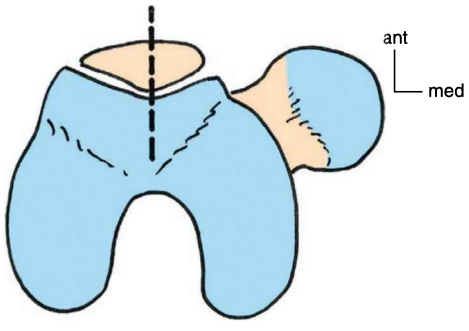

Fémur (extrémité inférieure)

C'est une grosse extrémité, recourbée vers l'arrière (du fait de la flexion du genou) et bifide, c'est-à-dire divisée en deux (les 2 **condyles fémoraux**) afin de permettre des rotations puissantes (à la manière des chenilles d'un véhicule à chenilles qui, pour pivoter à gauche, fait avancer la chenille droite et reculer la gauche) (fig. 5-28). L'espace entre les 2 condyles, nommé **fosse intercondylaire**, permet de loger les ligaments croisés qui passent à ce niveau (et s'insèrent vers le haut des condyles, chacun d'un côté).

À la face antérieure des condyles, une **surface patellaire** forme un rail pour la patella, sous forme d'une surface articulaire avec 1 **gorge** verticale et 2 joues sur les côtés (fig. 5-29). La gorge est douce et peu creusée de façon à permettre les inclinaisons de la patella dans les rotations du genou (mais c'est aussi source de problèmes dans les syndromes fémoropatellaires, où la patella vient trop appuyer sur la joue latérale de la surface patellaire du fémur).

Patella

Cet os, appartenant bien au squelette, est malgré tout considéré comme le plus gros **sésamoïde** du corps humain. En effet, il en a les 2 caractéristiques mécaniques : il offre une surface de glissement bien plus résistante qu'une bourse synoviale pour le puissant tendon issu du quadriceps, et il augmente le bras de levier de ce dernier (fig. 5-30).

La patella est engluée dans la partie distale du quadriceps, on utilise 2 noms : tendon quadricipital au-dessus de la patella, tendon patellaire au-dessous d'elle.

▶ **5-30**

La patella offre un bras de levier (a) pour le tendon du quadriceps. Sans elle, il serait moindre (b).

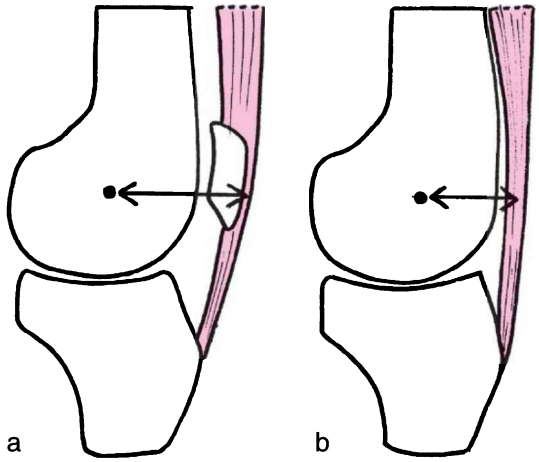

▶ 5-31

Les 2 os de la jambe : un gros (tibia) (1) et un tout fin (fibula) (2) placé en parallèle.

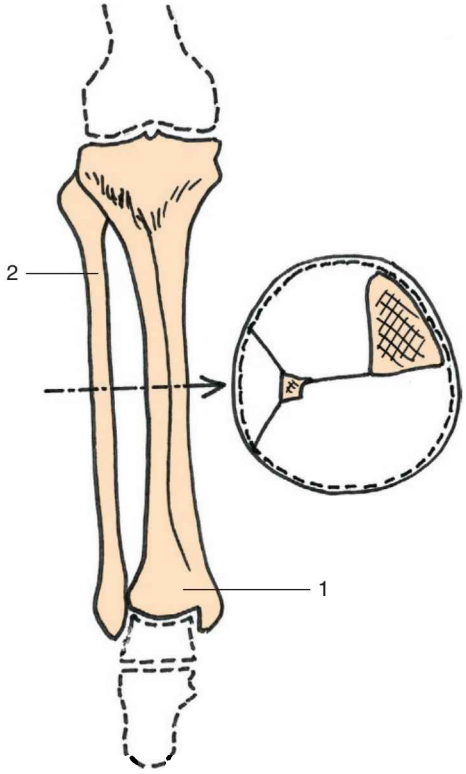

▶ 5-32

La partie supérieure des 2 os de la jambe reçoit les insertions de muscles de la cuisse : tractus iliotibial (TIT) ou tenseur du fascia lata (TFL) (1), biceps (2), poplité (3), quadriceps (4), semi-membraneux (5), sartorius (6), gracile (7), semi-tendineux (8).

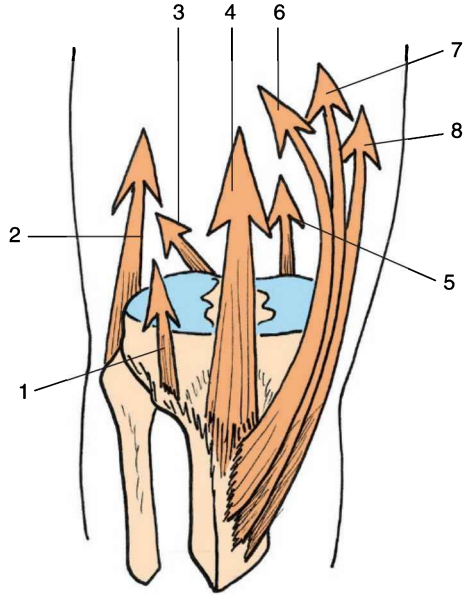

Les 2 os de la jambe (extrémité supérieure)

Il y a une particularité dans la mesure où seul le tibia est concerné par l'articulation du genou. La fibula est placée en parallèle et son rôle concerne mécaniquement la cheville. Au genou, cet os n'a qu'une seule raison d'être mentionné : son extrémité supérieure (tête) donne insertion à un gros ligament du genou (collatéral fibulaire) et au tendon du biceps fémoral (ischiojambier) (fig. 5-31).
À part cela, c'est le tibia qui est seul en cause. Son extrémité supérieure est évasée, élargie ; sa face supérieure (**plateau tibial**) reçoit le fémur en 2 surfaces articulaires nommées **condyles tibiaux** (l'articulation est une bicondylaire).

Organisation musculaire

On peut la répartir en 2 groupes.

Muscles venant d'en haut

Ces muscles sont majoritaires et sont les plus visibles (fig. 5-32) :

- *en avant* c'est ce que l'on nomme l'**appareil extenseur du genou**[10], c'est-à-dire l'ensemble des tendons quadricipital et patellaire qui emprisonnent la patella, allant se terminer sur la tubérosité tibiale et ses 2 crêtes, avec des expansions stabilisatrices sur les côtés ;
- *en arrière*, les **ischiojambiers** encadrent la fosse poplitée (semi-tendineux et semi-membraneux en dedans, allant vers le tibia, et biceps fémoral en dehors, allant vers la tête fibulaire) ;
- *sur les côtés* : 2 ensembles tout plats plaquent le genou dans le plan frontal, la **« patte d'oie »** en dedans (sartorius, gracile et semi-tendineux) et le **tractus iliotibial** en dehors (faisant suite principalement au TFL).

Au total, les tendons périphériques emmaillotent efficacement l'articulation, formant une véritable **genouillère** fibreuse en avant du genou, et des zones fortes de part et d'autre de la fosse poplitée, nommés **« points d'angle »** par les chirurgiens : le postéromédial et le postérolatéral.

Muscles allant vers le bas

Ces muscles sont peu nombreux. Il n'y en a pas en avant (les releveurs du pied débutent au segment jambier), mais seulement en arrière avec les puissants chefs du **gastrocnémien** (fig. 5-33).

▶ 5-33
Le gros muscle descendant est le triceps, plus exactement les 2 chefs du gastrocnémien : aspect musculotendineux à gauche (1), insertion du latéral à droite (2).

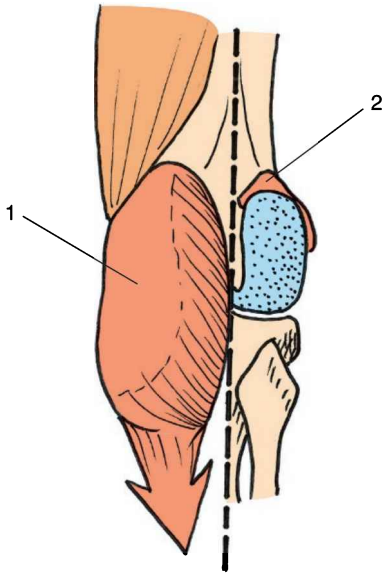

[10] Attention, biomécaniquement, il existe un appareil extenseur postérieur, formé des ischiojambiers et du gastrocnémien lorsque le genou fonctionne en chaîne fermée (pied et hanche fixés, ou très résistants). La résultante de ces muscles est une force postériorisant le genou (donc vers l'extension), soulageant le rôle du quadriceps, et donc les contraintes fémoropatellaires.

▶ 5-34

Les axes nerveux et vasculaires sont différents : le nerf sciatique est vertical et se divise en 2, les vaisseaux viennent du hiatus de l'adducteur et se verticalisent. Veine grande saphène (1), artère poplitée (2), hiatus de l'adducteur (3), veine poplitée (4), nerf sciatique (5), nerf fibulaire commun (6), veine petite saphène (7), nerf tibial (8).

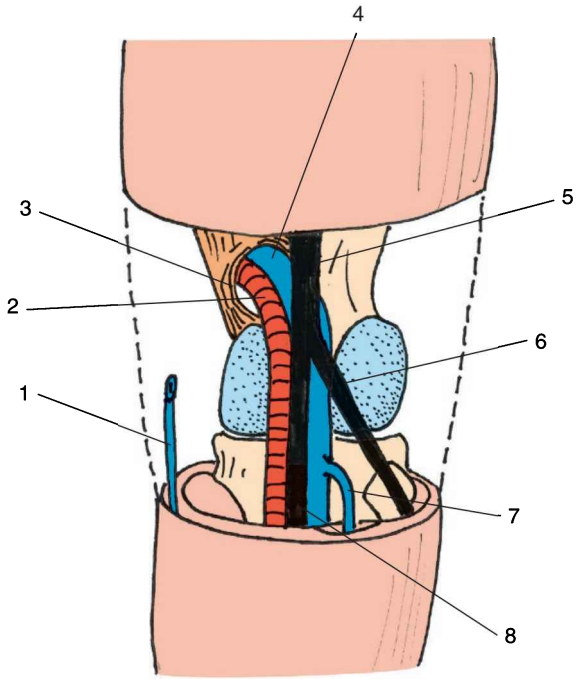

▶ 5-35

Les 2 os de la jambe s'articulent en la manière d'une pince à cornichon : surface plane en haut (cartilage) et syndesmose en bas (pas de cartilage : écartement-rapprochement).

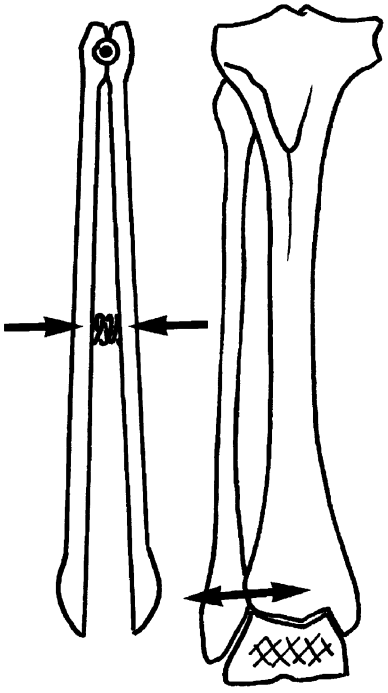

Organisation vasculonerveuse

Tout se passe dans la zone protégée de la fosse poplitée (pli de flexion postérieur), en arrière du genou et en profondeur.

- *Sur le plan nerveux*, le gros nerf sciatique se divise en deux dès le sommet de la fosse poplitée (mais parfois avant). L'un des nerfs continue verticalement, alignant l'axe tibial ; c'est le **nerf tibial**. L'autre glisse le long du biceps fémoral, donc obliquement en bas et dehors, se portant vers le col de la fibula ; c'est le **nerf fibulaire commun** (car se divisant ensuite) (fig. 5-34).
- *Sur le plan vasculaire*, l'artère fémorale superficielle, venant de la région médiale (canal fémoral), arrive à la partie supéromédiale de la fosse poplitée (franchissant le barrage formé par le muscle grand adducteur par un anneau fibreux : le hiatus de l'adducteur). Elle se nomme alors **artère poplitée** (*cf.* fig. 5-34). Elle s'aligne ensuite dans l'axe du nerf tibial. La veine de même nom la longe en dehors[11]. Le réseau superficiel est composé de la **grande saphène** qui monte en dedans et en peu en arrière du genou pour continuer en dedans de la cuisse, et de la **petite saphène**, postérieure, qui termine sa course dans la veine poplitée par une crosse. Cette région comprend également des lymphonœuds.

Jambe

Organisation

C'est un segment plus fin, construit sur la charpente de 2 os parallèles. La différence avec l'avant-bras est qu'il n'y a pas d'os tournant autour de l'autre. Ils fonctionnent à la manière d'une **pince à cornichon**, c'est-à-dire assurant un serrage à leur extrémité inférieure, la supérieure servant de pivot (fig. 5-35).

L'ensemble est dominé par un gros appareil musculaire postérieur (entraînant la flexion plantaire, intégrée à la chaîne d'extension du membre inférieur), et de plus modestes releveurs du pied en avant, ainsi que des protecteurs latéraux de la cheville sur le côté latéral.

Morphologie

Ce qui vient d'être dit explique que la jambe soit bien galbée en haut et en arrière (mollet) et plus fine à la partie basse. Le tibia est absolument sous-cutané en dedans (*cf.* fig. 5-31) ; il faut des protège-tibias pour se protéger des chocs dans certains sports violents. Globalement, la jambe s'affine en bas, zone des tendons, abordant ce que l'on nomme le cou-de-pied (c'est-à-dire le « cou » du pied).

Tibia

C'est l'os principal de la jambe[12] ; il est volumineux et sous-cutané, situé en dedans. Fortement triangulaire, outre sa face médiale sous-cutanée, il offre une face latérale pour la loge antérieure et une postérieure pour la loge postérieure. Il se termine en bas par une extrémité évasée surnommée **pilon tibial**, sur le côté médial duquel on trouve une saillie sous-cutanée : la **malléole médiale**[13] (ou tibiale) (*cf.* fig. 5-31).

Fibula

Le nom de fibula signifie « aiguille », ce qui caractérise bien la forme de cet os fin et long. Il est intercalé entre les 3 loges musculaires de la jambe et l'on y trouve l'insertion des muscles proches. La fibula est articulée en haut avec le **tibia** et en bas avec lui également, mais aussi avec le **talus** (l'os supérieur de l'arrière-pied) (*cf.* fig. 5-31).

11. Elle s'intercale entre le nerf tibial et le condyle latéral du fémur. Ce fait est important sur le plan de la circulation de retour car les mouvements de flexion-extension du genou (dans la marche) plaquent alors rythmiquement la veine contre l'os, assurant ainsi une « chasse veineuse » très importante.

12. Le latin *tibia* signifie flûte. Les anciens s'en servaient effectivement pour fabriquer des flûtes. On peut noter qu'en argot français les jambes se disent les flûtes.

13. Les malléoles sont les bosses osseuses sous-cutanées sur les côtés de la cheville (*malleolus* = petit marteau, de *malleus* = marteau).

▶ 5-36

Les 3 compartiments des muscles de la jambe : releveurs (1), rétromalléolaires latéraux (2) et médiaux (3).

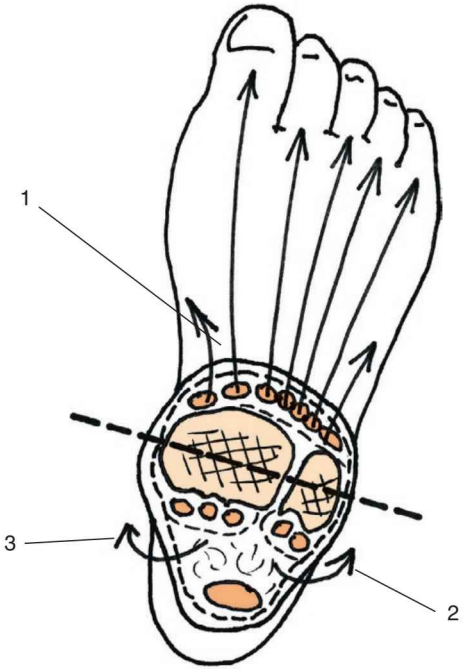

▶ 5-37

Les 3 nerfs des 3 loges de la jambe : fibulaire superficiel (1), fibulaire profond (2) et tibial (3), ainsi que les 2 grosses artères tibiales postérieure (4) et antérieure (5).

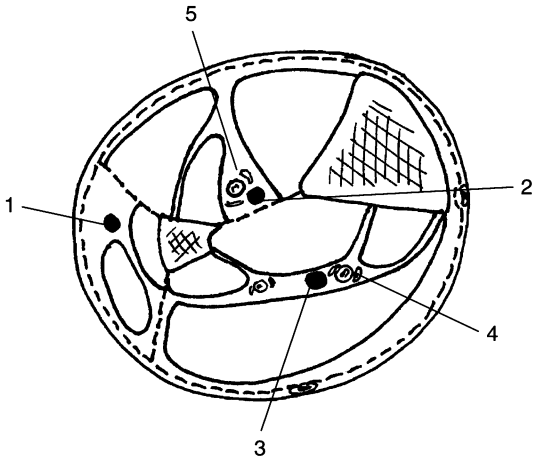

▶ 5-38

L'échelle d'un peintre est tenue par une ficelle (a), jouant le rôle d'entrait, ce qui est réalisé par les muscles plantaires (b).

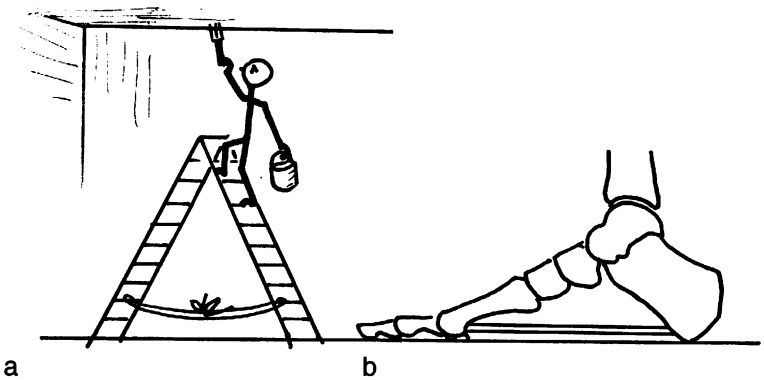

Muscles

La cheville faisant des mouvements de flexion-extension, les muscles de la jambe sont répartis en avant et en arrière. De plus, la pince tibiofibulaire dont nous avons parlé en présentation nécessite un serrage stabilisateur fourni par des muscles malléolaires (ou plutôt leur tendon). Les muscles sont ainsi répartis en 3 loges. On peut les diviser comme suit (fig. 5-36) :

- *en avant :* des muscles **releveurs du pied** (soit extenseurs des orteils, soit muscles releveurs de la cheville) ;
- *en arrière :* des muscles se situant sur 2 plans. Le plan superficiel, sous-cutané, est le fait des 2 chefs du gastrocnémien, recouvrant le soléaire (3e chef du **triceps sural**). Le plan profond est divisé en 3 **muscles rétromalléolaires médiaux** venant des faces postérieures de 2 os de la jambe (long fléchisseur des orteils, tibial postérieur, long fléchisseur de l'hallux). À noter que le triceps est un muscle multipenné, donc extrêmement puissant ;
- *latéralement :* 2 **muscles rétromalléolaires latéraux** venant de la face latérale de la fibula (long et court fibulaires), qui glissent en arrière de la malléole latérale (ou fibulaire).

Organisation vasculonerveuse

- *Sur le plan nerveux*, on trouve un nerf dans chacune des 3 loges (fig. 5-37) :
  - loge postérieure : le **nerf tibial** continue son trajet vertical au milieu de la loge et en innerve tous les muscles ;
  - loge antérieure : le **nerf fibulaire commun** s'est divisé en deux en quittant le genou ; l'une de ses 2 terminales est le **nerf fibulaire profond** qui, après avoir enroulé le col de la fibula, descend en profondeur de la loge antérieure et en innerve tous les muscles[14] ;
  - loge latérale : deuxième terminale du nerf fibulaire commun, le **nerf fibulaire superficiel** descend dans cette loge peu épaisse et il sort du fascia pour devenir cutané.
- *Sur le plan vasculaire*, les artères sont au nombre de 2 pour les 3 loges (*cf.* fig. 5-37) :
  - loge postérieure : l'artère poplitée se continue par l'**artère tibiale postérieure** (avec sa branche fibulaire) ;
  - loge antérieure : au moment où l'artère poplitée devient tibiale postérieure, elle envoie une branche en avant (qui passe entre les 2 os) ; c'est l'**artère tibiale antérieure** ;
  - loge latérale : cette petite loge n'a pas de tronc artériel. Les muscles sont vascularisés par des collatérales des 2 précédentes.

  Les veines profondes sont satellites des artères. Les superficielles sont au nombre de 2 (*cf.* fig. 5-37) :
  - la **grande saphène**, qui vient d'en avant la malléole médiale et monte verticalement en dedans de la jambe ;
  - la **petite saphène**, qui vient de derrière la malléole latérale et monte verticalement à l'arrière de la jambe.

  Les lymphatiques, profonds et superficiels, sont satellites de veines profondes et superficielles.

Cheville et pied

Fonction

Cheville

C'est la **jonction** entre la jambe et le pied, lieu de réflexion des tendons (sauf le tendon calcanéen qui se termine verticalement). Le débattement essentiel en amplitude étant sagittal, c'est donc la flexion-extension qui est le mouvement de la cheville (ou flexion dorsale et flexion plantaire).

Pied

C'est l'organe du **contact** au sol (tant statique que dynamique). Il doit être assez souple pour s'adapter au sol, quelle qu'en soit la surface, et assez ferme pour assurer le maintien de la position ainsi acquise. C'est donc un dilemme mécanique.

Dans sa constitution, le pied et sa voûte forment un édifice architectural nommé « ferme », laquelle est constituée de 2 arbalétriers réunis par un **entrait**. C'est ce mot qu'il faut retenir. Lorsque vous observez une échelle double, souvent utilisée dans les métiers du bâtiment, le dernier barreau de l'une est réuni au dernier barreau de l'autre par une ficelle qu'il ne faut surtout pas défaire sous peine de peindre les plinthes et non plus le plafond ! Cette ficelle est l'entrait (fig. 5-38). Au pied, l'entrait est très puissant car réunissant des éléments passifs (ligaments et aponévrose) et actifs (muscles plantaires).

[14] Sauf un petit muscle tout en bas, le troisième fibulaire, qui est normalement innervé par le nerf fibulaire superficiel.

▶ 5-39
La cheville est une pince (a) et non une mortaise (b).

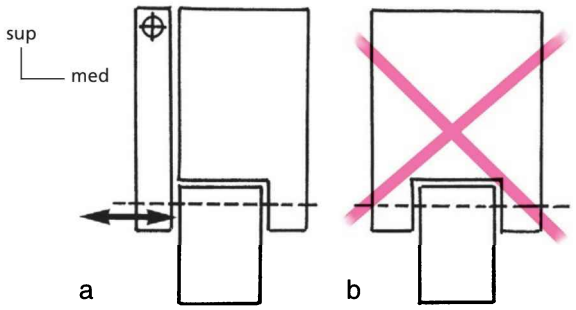

▶ 5-40
La voûte plantaire est plus marquée en médial, visible sur une vue médiale du squelette ou une empreinte plantaire.

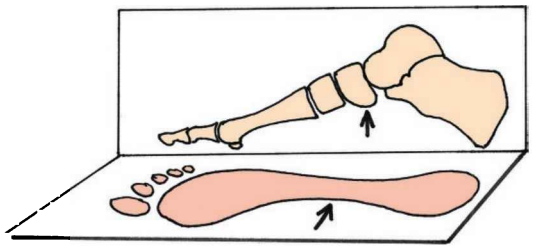

▶ 5-41
Les os du pied sont : empilés (tarse postérieur), en situation oblique (tarse antérieur), à l'horizontale (tête métatarsienne).

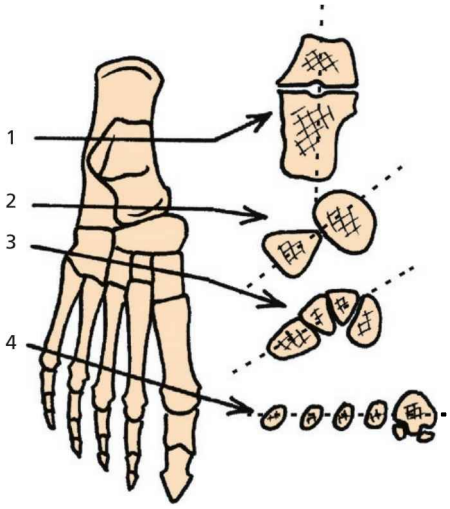

▶ 5-42
Les muscles extrinsèques viennent de la jambe et forment un système « marionnette ».

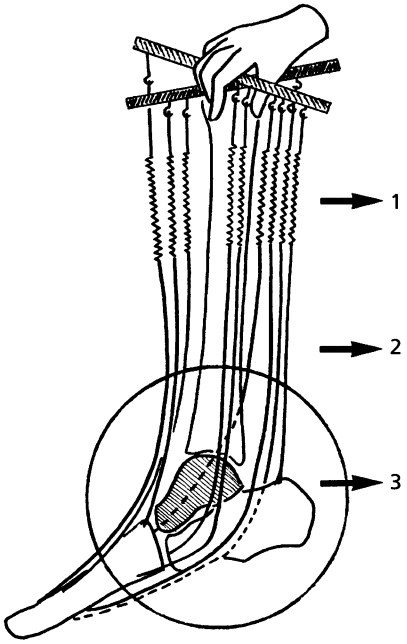

Morphologie

L'angulation du pied par rapport à la jambe pose le problème des plans de références. Il n'y a pas de solution idéale et il est donc conseillé de bien préciser les choses à chaque fois. Ainsi, le plan transversal du pied (sous-entendu par rapport à l'axe longitudinal du pied) n'est pas le plan transversal du corps, mais est parallèle au plan frontal du corps. Ce n'est pas un problème si l'on précise la référence ou si le contexte est clair.

La morphologie de la cheville est celle d'une pince (**pince malléolaire**) encadrant un « os-poulie » au milieu (le talus), et absolument pas d'une mortaise (fig. 5-39), contrairement à un mauvais emploi de ce mot. La morphologie du pied est celle d'un empilement vertical (en arrière) qui devient oblique (au milieu) puis horizontal (en avant), ce qui fait apparaître une **voûte plantaire** plus marquée en dedans (fig. 5-40).

Organisation ostéoarticulaire

Cheville

La cheville est constituée de l'extrémité de l'épiphyse inférieure des 2 os de la jambe et du petit os coincé entre les 2 malléoles : le talus. Cela veut dire qu'il existe une **articulation talocrurale**[15] (c'est souvent la seule à laquelle on pense) et une articulation **tibiofibulaire inférieure**. La première est une ginglyme (flexion-extension uniquement) ; la seconde est une syndesmose, c'est-à-dire sans glissement (donc sans cartilage) (*cf.* fig. 5-35).

Les 2 os de la jambe (extrémités inférieures)

- Le **tibia** forme une extrémité plus ou moins cubique, nommée **pilon tibial**, qui se prolonge en dedans par une saillie nommée **malléole tibiale** ou médiale. Ce pilon est en appui sur le talus (os postérosupérieur du pied) avec lequel il s'articule.
- La **fibula** forme une extrémité aplatie, nommée **malléole fibulaire** ou latérale, qui vient se plaquer à la fois contre le tibia et le talus, formant avec le tibia ce que l'on nomme la **pince malléolaire**. Cette pince assure le serrage (stabilité) du talus[16] (*cf.* fig. 5-35).

Pied

C'est un ensemble de petits os répartis, comme à la main, en : tarse-métatarse-phalanges (fig. 5-41). En revanche, cela correspond à 2 entités différentes de la main : **arrière-pied** (tarse)[17] et **avant-pied** (métatarse et phalanges). L'organisation ostéoarticulaire se traduit par :

- un tarse postérieur avec 2 os superposés (fig. 5-41) ;
- un tarse antérieur à grand axe globalement oblique en dedans et en haut ;
- une zone métatarsophalangienne s'étalant progressivement jusqu'à l'horizontale au niveau des orteils.

Organisation musculaire

Les muscles sont répartis en 2 groupes.

Muscles extrinsèques

Leur corps charnu est situé dans l'une des 3 loges de la jambe ; leur tendon arrive au pied (fig. 5-42). On trouve des **releveurs** en avant (flexion dorsale de la cheville et extenseurs des orteils) et des **fléchisseurs plantaires** en arrière (triceps et fléchisseurs des orteils). Sur le côté latéral, 2 muscles fibulaires stabilisent la face latérale de la cheville) (*cf.* fig. 5-36).

15. *Crus, cruris*, en latin signifie jambe (c'est à tort que cela a été traduit par « cuisse » à une ancienne époque et c'est la raison pour laquelle le nerf fémoral s'appelait crural auparavant).

16. La surface articulaire du talus étant plus large en avant, lors de la flexion dorsale de la cheville, la partie large du talus écarte légèrement les malléoles, ce qui accroît le serrage et donc la stabilité. Inversement, en flexion plantaire, le serrage est moins efficace (il est contrôlé par les muscles locaux qui assurent une stabilité active). On se fait plus facilement une entorse de la cheville avec des chaussures à hauts talons qu'avec des baskets.

17. Les Anglo-Saxons parlent d'un « médiopied », qui correspond au tarse antérieure. L'expression de médiopied est critiquée par certains anatomistes. En revanche, elle est souvent utilisée en « pratique fonctionnelle » car correspondant à la partie moyenne du pied (grossièrement le tarse antérieur).

▶ 5-43

Les muscles intrinsèques comprennent ceux de l'hallux, du 5e rayon et entre les métatarsiens.

1. Abducteur du I
2. Court fléchisseur du I
3. Adducteur oblique du I
4. Abducteur du V
5. Court fléchisseur du V
6. Opposant du V
7. Interosseux dorsaux
8. Interosseux plantaires
9. Adducteur transverse du I

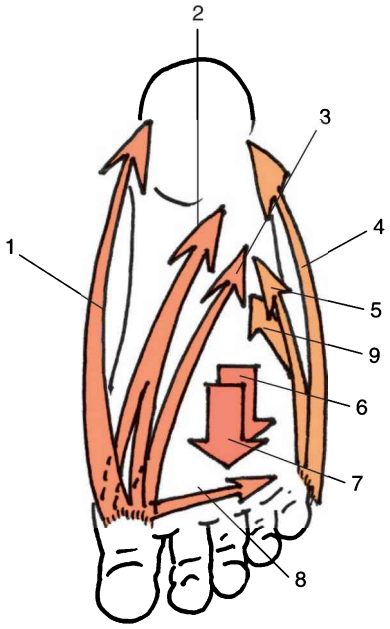

▶ 5-44

(a-d) Les terminales des nerfs médian (1) et ulnaire (2) à la main correspondent assez bien aux nerfs plantaires médial (3) et latéral (4).

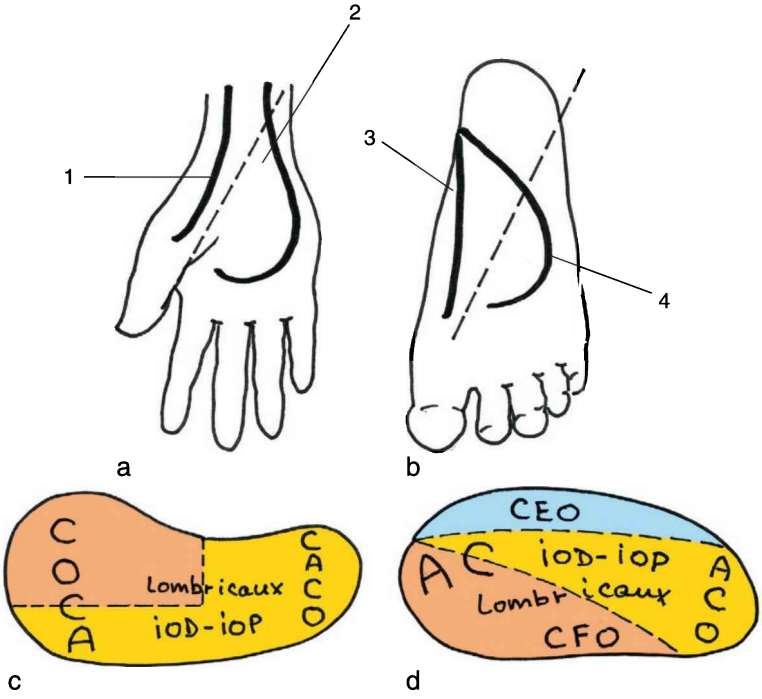

Muscles intrinsèques

Leur corps charnu et leur tendon sont situés au pied. On trouve (fig. 5-43) :

- *des muscles pour l'hallux* (loge plantaire médiale). Ce sont l'abducteur, le court fléchisseur et l'adducteur du I ;
- *des muscles pour le 5e rayon* (loge plantaire latérale). Ce sont l'abducteur, le court fléchisseur et l'opposant du V ;
- *des muscles entre les précédents* (loge plantaire moyenne). Ce sont les interosseux et les lombricaux (comme à la main).

Organisation vasculonerveuse

On trouve les terminales des nerfs et les vaisseaux de la jambe.

- *Sur le plan nerveux :*
  - en **dorsal**, le nerf fibulaire profond, de la loge antérieure de la jambe, se termine vite. En effet, il n'y a qu'un seul muscle dorsal (le court fléchisseur des orteils) ;
  - en **plantaire**, le nerf tibial, de la loge postérieure de la jambe, passe sous le pied, par le dedans (canal tarsien) et se divise en 2 (fig. 5-44) :
  - nerf plantaire médial, schématiquement pour la loge médiale ;
  - nerf plantaire latéral, schématiquement pour les loges latérale et moyenne.

Remarque : il est intéressant de noter la **grande similitude** avec la main (c'est autant de mémoire économisée pour l'étudiant). Ainsi, le nerf plantaire médial ressemble absolument au nerf médian, et le nerf plantaire latéral ressemble absolument au nerf ulnaire !

- *Sur le plan vasculaire :*
  - sur le **plan artériel :** comme pour les nerfs, il existe 1 artère dorsale et 2 plantaires suivant les nerfs ;
  - sur le **plan veineux :** les veines profondes sont satellites des artères. Les superficielles sont surtout dorsales et se prolongent sur les bords ; du côté médial débute la grande saphène et du côté latéral, la petite saphène (fig. 5-45) ;
  - sur le **plan lymphatique :** il existe un réseau plantaire (surtout) et un dorsal.

▶ 5-45

Le réseau veineux superficiel est dorsal : arcade dorsale (1), veine marginale latérale (2), veine petite saphène (3), veine grande saphène (4), veine marginale médiale (5).

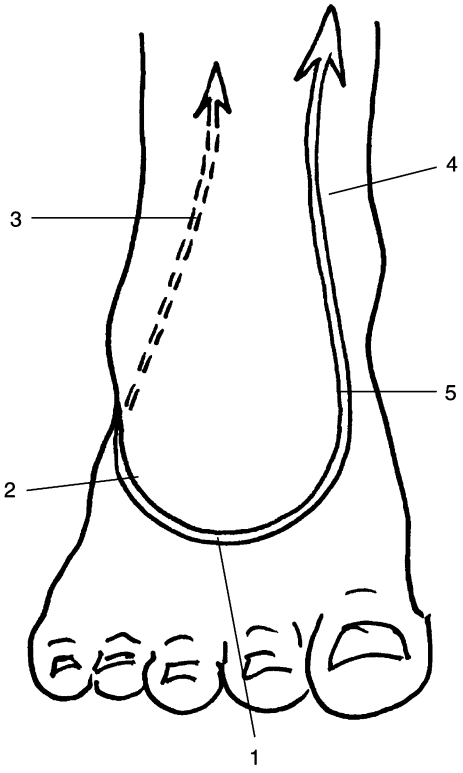

This page intentionally left blank

LE FOND : TRONC

6

© 2018, Elsevier Masson SAS. Tous droits réservés

▶ **6-1**

Coupe sagittale de la colonne vertébrale. C : cervical ; L : lombale ; S : sacrale ; T : thoracique.

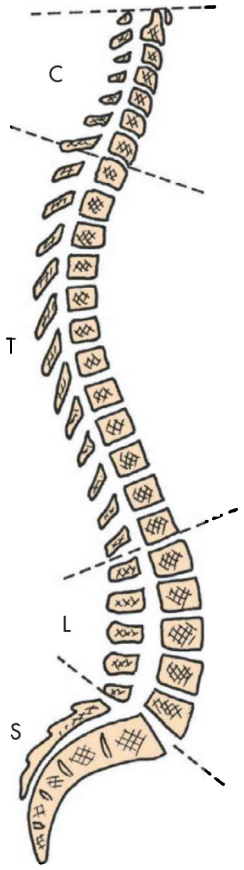

▶ **6-2**

Vertèbre type en vues antérieure (a), supérieure (b), postérieure (c), latérale (d) et postéro-latéro-supérieure en vue oblique éclatée (e).

1. Corps
2. Pédicule
3. Processus transverse
4. Processus épineux
5. Lame
6. Processus articulaire postérieur

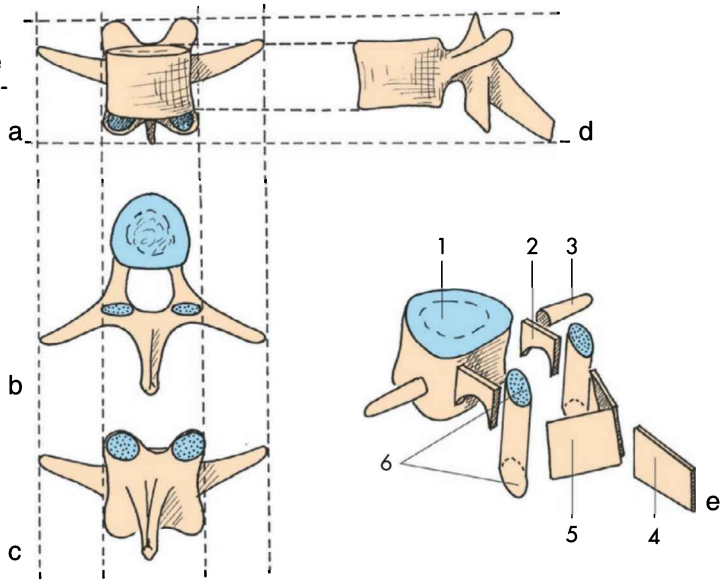

Composants généraux

Squelette

Si l'on exclut les extrémités de la tête et du bassin, on trouve 3 types d'os.

Vertèbres

Les vertèbres sont au nombre de 24 mobiles (7 cervicales, 12 thoraciques, 5 lombales), prolongées inférieurement par de plus petites, soudées, formant le sacrum, puis le coccyx (fig. 6-1).
La **vertèbre type** (fig. 6-2) comprend 2 arcs : 1 antérieur ou corps, en avant, et 1 postérieur, en arrière.

- Le *corps* est une portion plus ou moins cylindrique.
- L'*arc postérieur* forme un demi-anneau à convexité postérieure, donnant naissance à 1 processus épineux en arrière, 2 processus transverses sur les côtés et 2 paires de processus articulaires postérieurs (PAP) intercalés.

Les 2 arcs délimitent un trou : le **foramen vertébral** (passage de la moelle jusqu'à L2, puis la queue de cheval). La partie latérale de 2 arcs postérieurs successifs délimite un autre trou : le **foramen intervertébral** (passage d'une racine spinale et ses vaisseaux).

Côtes

Ce sont **12 paires** d'os longs et aplatis qui ceinturent le bloc poumons-cœur, d'où le terme de « cage » thoracique.

▶ 6-3
Os antérieurs et médians : le sternum (a) et, au-dessus de lui et en avant de C4, l'os hyoïde (b). c) Liaisons musculaires de l'os hyoïde.

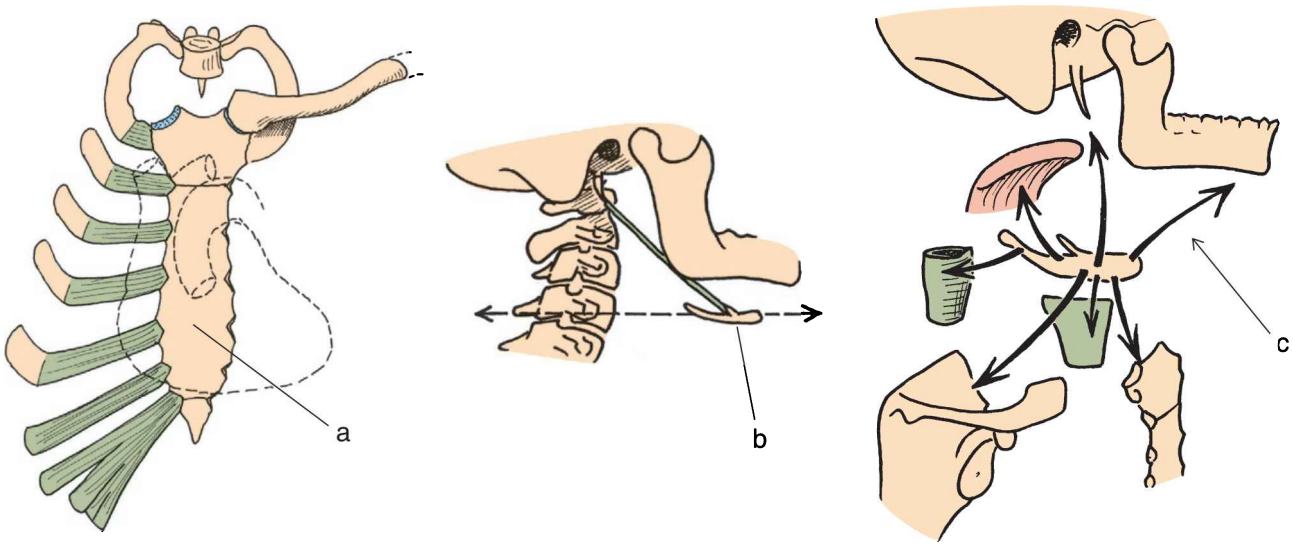

▶ 6-4
Le trépied vertébral – 1 articulation corporéale et 2 articulaires postérieures – et son environnement.

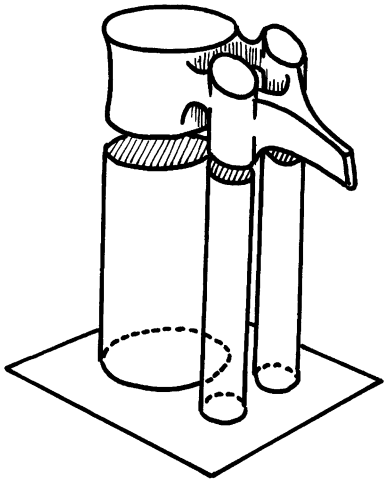

Sternum et os hyoïde

Ce sont 2 os médians. Le sternum appartient au thorax et réunit les côtes sur la ligne médiane (fig. 6-3a). Le petit os hyoïde appartient au niveau cervical, juste au-dessus du cartilage thyroïdien (ou pomme d'Adam) et assure les liaisons avec ce qui l'entoure (fig. 6-3b).

Articulations

Sauf la charnière crâniocervicale, la colonne vertébrale est bâtie sur le modèle d'un **trépied** : en avant une **symphyse** (disque intervertébral [1]) et en arrière 2 articulations à **synoviale**, planes (sauf au niveau lombal) sur les processus articulaires postérieurs (PAP). Cette anatomie locale délimite ce que l'on appelle l'**arthron** ou **unité fonctionnelle du rachis** (**UFR**) (fig. 6-4).
L'appareil ligamentaire est représenté par des ligaments faisant toute la longueur du rachis (longitudinaux antérieur et postérieur, supra-épineux) et des ligaments mono-articulaires de vertèbre à vertèbre (ligaments jaunes, interépineux, intertransversaires).

Muscles

Les muscles peuvent être répartis de plusieurs façons (fig. 6-5) :

- *par zone :* cervicaux, thoraciques, lombo-abdominaux (mais très souvent les muscles chevauchent plusieurs zones) ;
- *par profondeur :* profonds, moyens, superficiels ;
- *par action :* statiques ou dynamiques, de finesse ou de force. Il faut noter que les actions sont plus en rapport avec la **direction** des fibres (parfois en éventail) qu'avec le découpage anatomique.

▶ **6-5**
Sur la gauche du croquis : les muscles superficiels polyarticulaires ; sur la partie droite, les muscles plus profonds, plus courts.

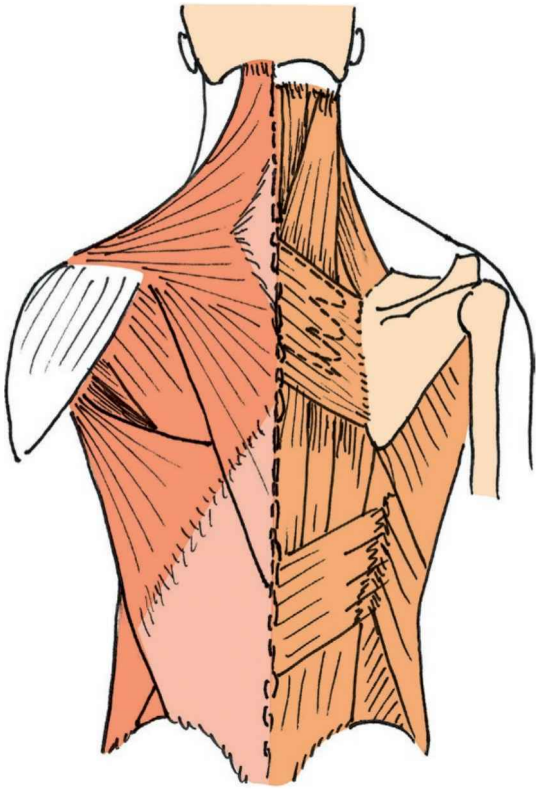

[1] C'est un fibrocartilage formé d'un noyau (*nucleus pulposus*) et d'un anneau fibreux (*annulus fibrosus*) disposé comme des pelures d'oignon.

▶ 6-6
Les caissons thoracique et abdominal renforcent la stabilité vertébrale.

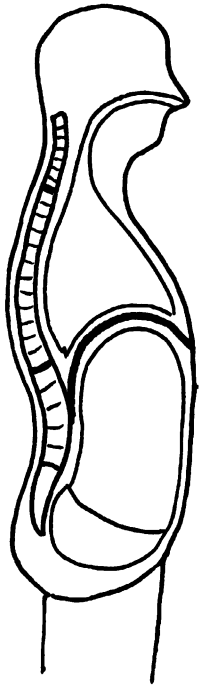

▶ 6-7
Les plexus nerveux, issus des racines spinales.

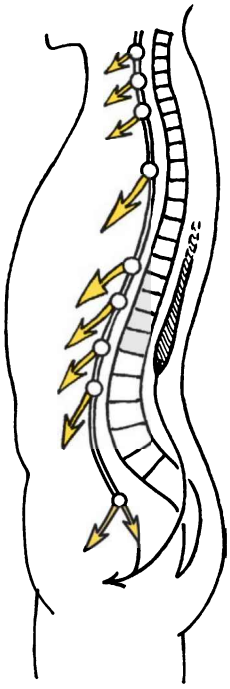

▶ 6-8
Le système vasculaire du tronc comprend l'aorte, la veine cave inférieure, le système azygos et le conduit thoracique (lymphatique).

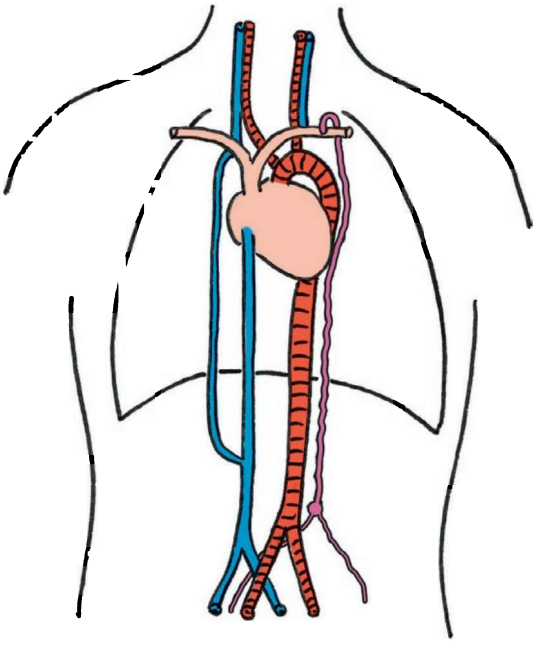

Caissons

C'est une particularité du tronc. Il existe 3 secteurs où la notion de **contenant-contenu** doit être présente à l'esprit, tant pour des raisons anatomiques que physiopathologiques et technico-fonctionnelles (fig. 6-6) :

- *caisson thoracique* : le contenant est la cage thoracovertébrale, le contenu est les poumons et le médiastin (cœur, trachée, œsophage) ;
- *caisson abdominal* : le contenant est la paroi lombo-abdominale, le contenu est le sac péritonéal avec les viscères ;
- *petit bassin* : le contenant est les os coxaux et le sacrum, le contenu est les organes recto-uro-génitaux.

Organisation vasculonerveuse

- *Sur le plan nerveux*, le tronc possède l'**axe neural** (moelle jusqu'à L2 et queue de cheval ensuite), dont sont issues des **racines** spinales, à chaque émergence intervertébrale. Celles-ci constituent des plexus soit à la base des membres et traités avec ceux-ci, soit, entre les deux, destinés aux viscères (fig. 6-7).
- *Sur le plan vasculaire*, le tronc possède l'**axe aortique**, avec ses collatérales tout le long de la colonne, sauf au niveau cervical, c'est-à-dire au-dessus de la crosse de l'aorte, où ce sont des artères propres qui se prolongent vers le haut : artères vertébrales et carotides.

Le réseau veineux est presque en parallèle avec la **veine cave supérieure** (VCS), courte, et la **veine cave inférieure** (VCI), longue. Il existe un petit système encore grossièrement en parallèle : le système azygos (azygos à droite, et hémi-azygos à gauche) qui relie les zones inférieures (territoire de la VCI) et supérieures (territoire de la VCS) (fig. 6-8). Les lymphatiques sont représentés par le rassemblement des vaisseaux des membres et la constitution d'un **conduit thoracique** central qui se jette dans la veine subclavière gauche. À noter que le « système porte » est lié aux viscères.

▶ **6-9**
Coupe transversale du cou.

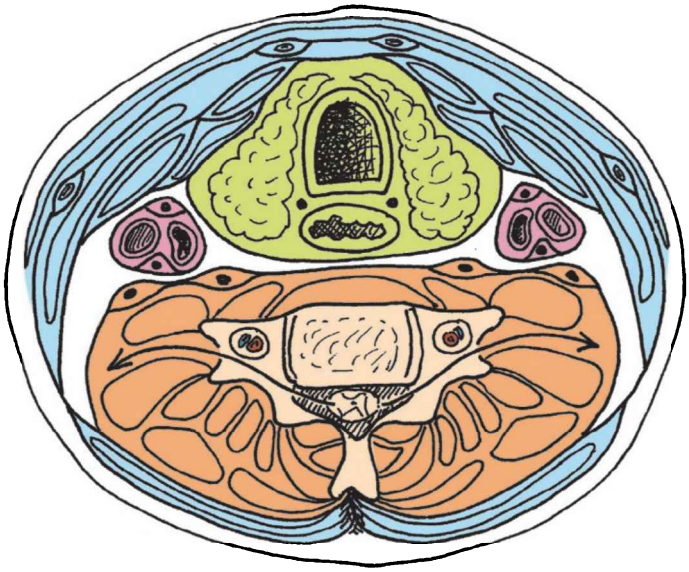

▶ **6-10**
Cou longiligne (a) et bréviligne (b).

▶ **6-11**
Muscles cervicaux.

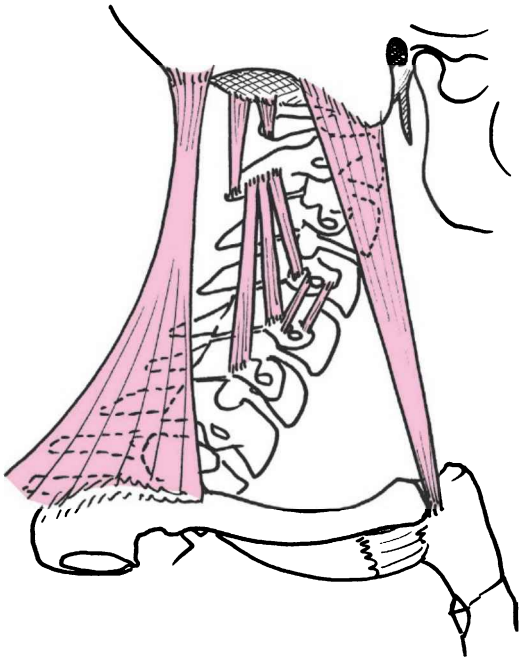

Cervical

Fonction

C'est le segment lié à l'orientation de la tête dans l'espace et plus spécialement couplé avec les organes des sens, notamment la vue. La colonne cervicale a donc pour objectif la **mobilité**, ce qui pose le problème d'une stabilité adaptée. De plus, c'est une zone qui fait passer les axes les plus nobles du corps humain : moelle, trachée, œsophage, artères carotides et vertébrales, nerfs vagues et chaînes sympathiques (Σ) (fig. 6-9).

Morphologie

Le cou est rétréci et, dans ce peu de place, on trouve un grand nombre d'éléments, dont de nombreux muscles séparés par des fascias. Cependant, les **variables morphologiques** sont extrêmement importantes, depuis les cous longilignes, graciles, effilés, jusqu'aux triples mentons débordant par-dessus la chemise (fig. 6-10).
La forme générale montre une cambrure postérieure et la saillie antérieure, plus ou moins nette, de la « pomme d'Adam » (cartilage thyroïdien), surtout chez les hommes.

Organisation ostéoarticulaire

La colonne regroupe 7 vertèbres de petite taille. Leurs surfaces articulaires postérieures sont proches de l'horizontale, ce qui facilite la rotation (le cou est l'étage des plus fortes rotations). La caractéristique majeure de ces vertèbres est d'avoir des processus transverses perforés d'un trou (foramen transversaire) pour laisser passer les 2 artères vertébrales (issues de la crosse de l'aorte par les artères subclavières) (*cf.* fig. 6-13).
En avant de la 4e vertèbre cervicale (C4) se trouve l'os hyoïde, qui flotte en avant de la trachée, juste au-dessus du cartilage thyroïdien. Il sert de relais musculaire entre les muscles suprahyoïdiens (formant le plancher de la bouche) et infrahyoïdiens (verticaux en avant du cou) (*cf.* fig. 6-3).

Organisation musculaire

Les muscles sont répartis tout autour du cou et dans toutes les directions. On peut les classer en fonction de leur localisation, de leur taille et de leur vocation (fig. 6-11) :

- *les petits muscles sous-occipitaux* (entièrement automatisés et en relation avec les organes des sens, surtout la vue) ;
- *les muscles antérieurs* infra- et suprahyoïdiens, et antérieurs du cou (long du cou, etc.) ;
- *les muscles latéraux*, tels les scalènes, élévateur de la scapula ;
- *les muscles paravertébraux*, en les considérant globalement (mono-, bi-, tri-, quadri- ou poly-articulaires). Ce sont les muscles longissimus, splénius, transversaire épineux ;
- *les grands muscles superficiels* (pour le mouvement) tels les trapèzes, sterno-cléido-mastoïdiens.

▶ 6-12
Racines spinales cervicales du plexus brachial.

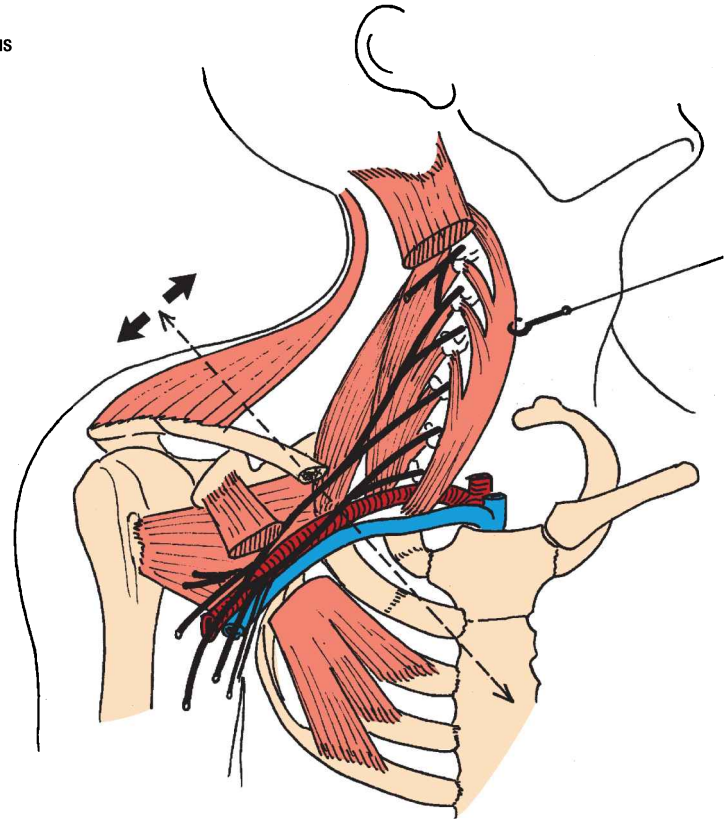

Organisation vasculonerveuse

- *Sur le plan nerveux,* on trouve l'axe médullaire et l'émergence de certains nerfs crâniens ainsi que les racines spinales cervicales formant le **plexus cervical** puis le **plexus brachial** (fig. 6-12).
- *Sur le plan vasculaire,* les axes artériels sont représentés par les 2 **artères vertébrales** et les 2 **carotides communes**. De là partent des collatérales pour le voisinage cervical (fig. 6-13).

▶ **6-13**
Réseau artériel cervical.

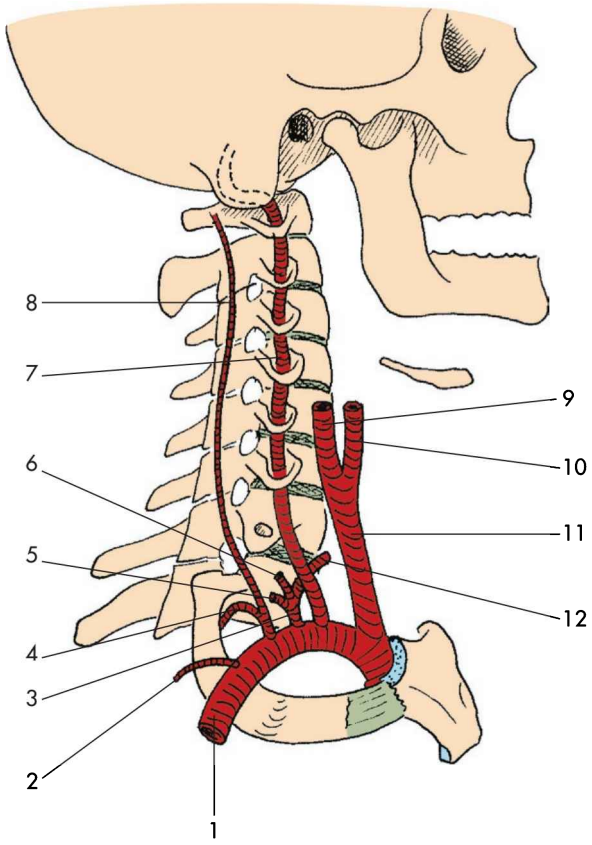

▶ **6-14**
Les viscères nobles (partie haute de l'abdomen) sont protégés par les côtes.

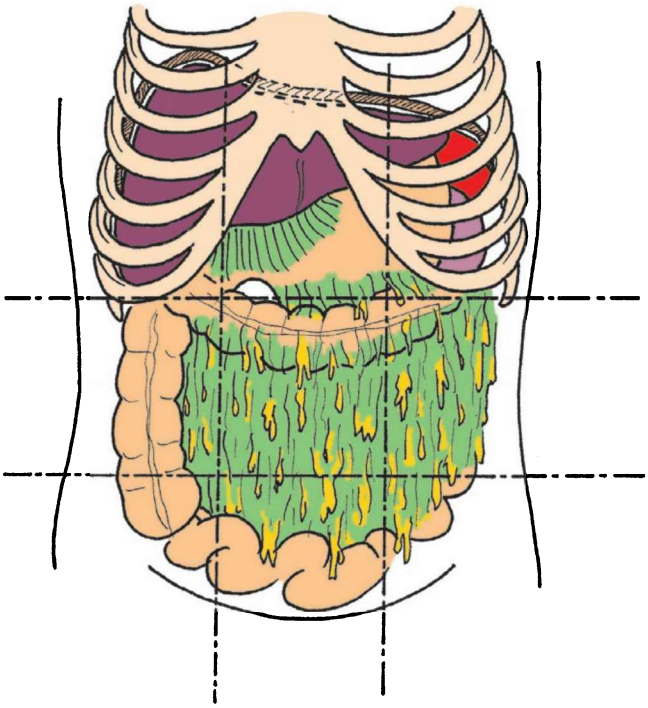

▶ **6-15**
La notion de « cage » thoracique.

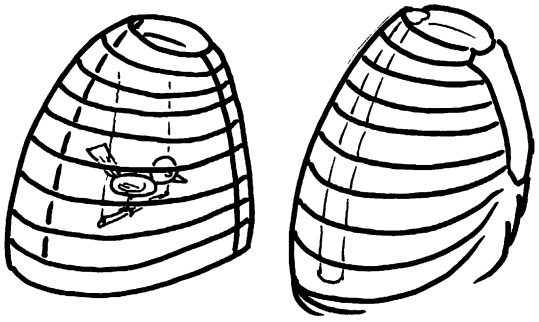

Thoracique

Fonction

Quand on pense thorax, on pense **cage thoracique**, poumons, cœur. C'est effectivement une zone dont la mobilité n'est en rapport avec aucun segment périphérique au tronc (ni la tête, ni les bras, ni les cuisses), seulement avec les mouvements respiratoires ; c'est dire que la mobilité est réduite.
Il faut cependant noter que la cage thoracique descend plus bas que le cœur et les poumons, et que l'abdomen remonte sous les côtes, ce qui procure une **protection** très utile à des organes nobles comme le foie, la rate, les reins (fig. 6-14).

Morphologie

La notion de cage thoracique fait référence à une enveloppe plus ou moins cylindrique avec des barreaux ajourés, une cage à oiseaux en quelque sorte, dont les barreaux seraient horizontaux et non verticaux (fig. 6-15). C'est un peu la morphologie thoracique, avec les côtes sur les côtés et avec un axe vertical postérieur : la colonne. Verticale dans le plan frontal, celle-ci est convexe en arrière dans le plan sagittal, c'est la première courbure vertébrale[2] (fig. 6-16).
À noter que la moitié supérieure du thorax est plus resserrée et raide, avec le sternum qui la ferme en avant (elle contient les poumons et le médiastin dont le cœur), alors que la moitié inférieure est plus ouverte et souple, sans os en avant (elle contient les viscères abdominaux).

▶ **6-16**
La courbure thoracique est la première courbure (fœtus).

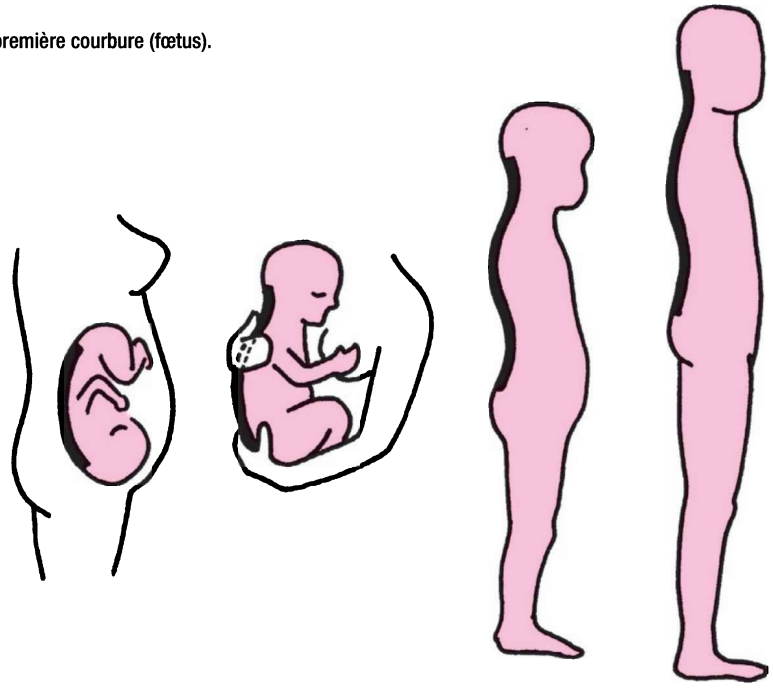

2. En effet, chez l'embryon, la colonne est solidaire de l'axe neural, qui se situe en arrière d'elle. Or, le système nerveux grandit beaucoup plus vite que l'os. Lorsque deux cylindres sont accolés et l'un s'allonge plus que l'autre, cela détermine une courbure convexe du côté le plus long et concave du côté le moins long.

▶ **6-17**
Vertèbres thoraciques et côtes.

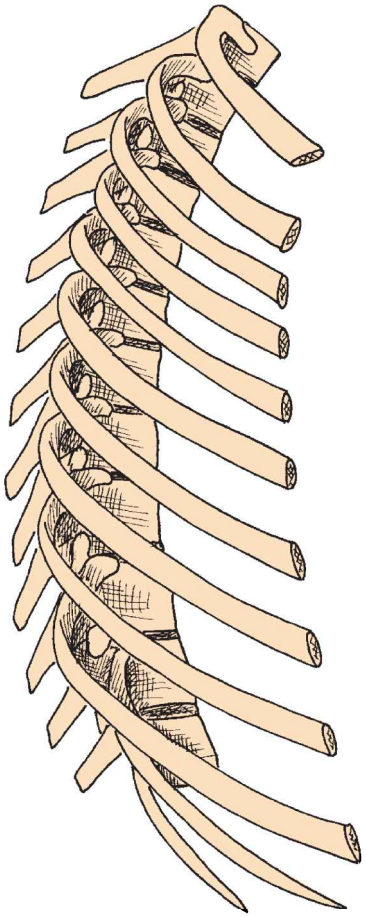

▶ **6-18**
(a-c) Les courbures de la côte.

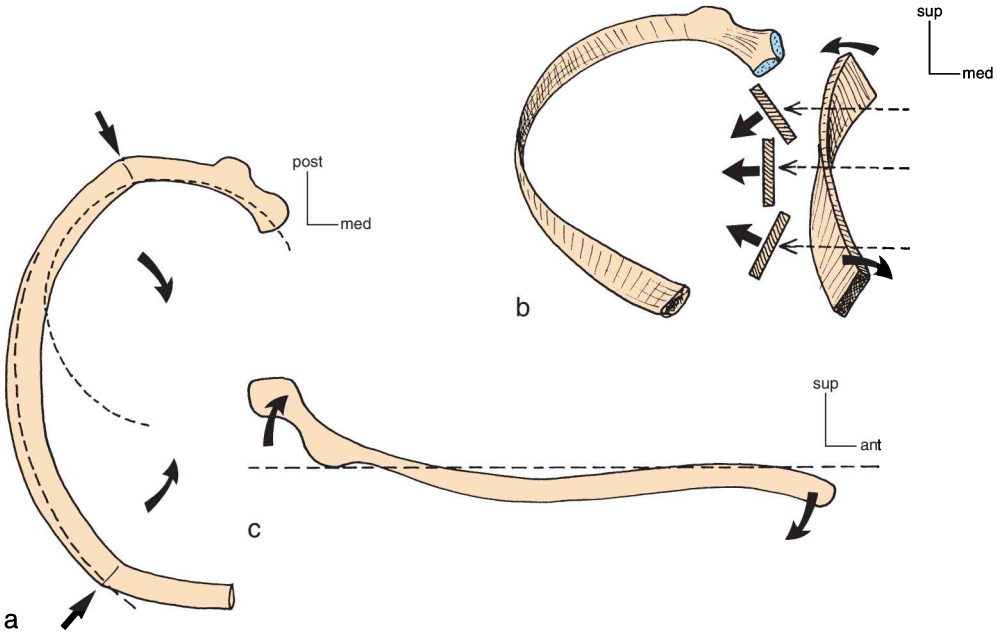

Organisation osseuse

C'est un ensemble assez extraordinaire, avec 37 os, 88 articulations et des muscles innombrables, grands et larges ou petits et divisés en des faisceaux, impossibles à dénombrer.

Vertèbres

Les vertèbres sont au nombre de 12. Très proches de la vertèbre type, leur particularité est d'être articulées avec les côtes (fig. 6-17). Cette articulation est double : d'une part au niveau du corps vertébral et d'autre part au niveau du processus transverse. La facette sur le corps vertébral déborde pour moitié sur le corps de la vertèbre sus-jacente.

Côtes

Ce sont 12 paires de rayons courbés et protégeant les poumons. On en distingue 7 vraies paires (car reliées chacune spécifiquement au sternum), 3 fausses côtes (car squattant le cartilage de la 7e côte, donc sans attache spécifique) et 2 flottantes (sans cartilage en avant).

La côte type possède 3 courbures (fig. 6-18) :

- *selon les faces* : courbure dite d'**enroulement** (autour du thorax). Elle a donc une face externe et une interne ;
- *selon les bords* : courbure dite de **cisaillement** ; ce qui fait qu'une extrémité (la postérieure) est plus haute que l'autre ;
- *selon son axe* : courbure dite de **torsion**. La côte est vrillée sur elle-même.

Cette triple courbure en fait un os « à mémoire », c'est-à-dire particulièrement déformable lors de l'inspiration et restituant l'énergie ainsi accumulée en reprenant sa forme lors de l'expiration, ce qui est une économie de 50 %.

Sternum

C'est un petit os plat et médian. Il réunit les côtes en avant du thorax. C'est une petite lame verticale, aplatie d'avant en arrière et sur laquelle reposent les 2 clavicules. Le sternum s'articule également avec les 7 premiers cartilages costaux. Il protège le médiastin, où se tient le cœur (*cf.* fig. 6-3).

Organisation articulaire

Aux habituelles **articulations intervertébrales** (entre les corps et entre les processus articulaires postérieurs [PAP]) s'ajoutent les **articulations costales** (fig. 6-19). Celles-ci se font :

- *en arrière*, entre la tête de la côte et la colonne (avec la vertèbre de même numéro, le disque intervertébral et la vertèbre sus-jacente) ;
- *toujours en arrière*, entre la tubérosité costale et le processus transverse de la côte de même numéro (car le processus est légèrement oblique vers le haut et la côte va vers le bas ; ils se rencontrent donc) ;
- *en avant*, entre la côte et le sternum par l'intermédiaire d'un fort cartilage, sauf les côtes flottantes.

▶ **6-19**
Articulations costales et vertébrales.

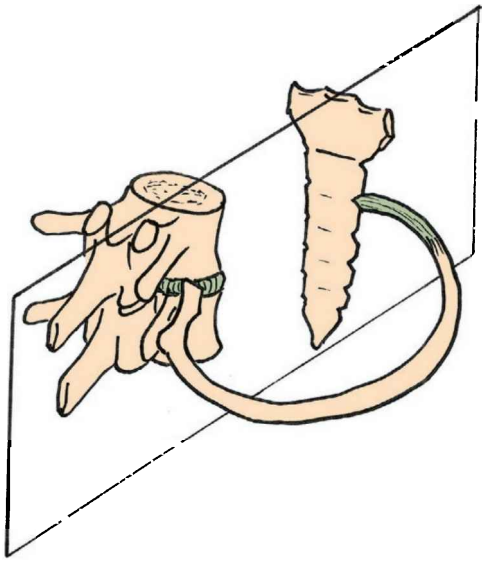

[3] Côte, du latin *custos* : gardien, protecteur.

▶ **6-20**

Muscles thoraciques.

(Source : extrait de Dufour M. La cage thoracique. Kinésithérapie la Revue 2016 ; 174 : 46-48. Copyright © 2016 Elsevier Masson SAS. Tous droits réservés.)

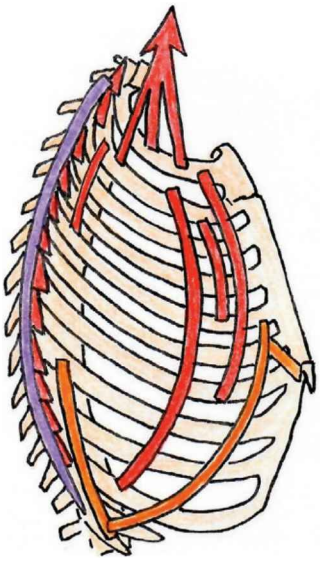

▶ **6-21**

Axes vasculaires thoraciques.

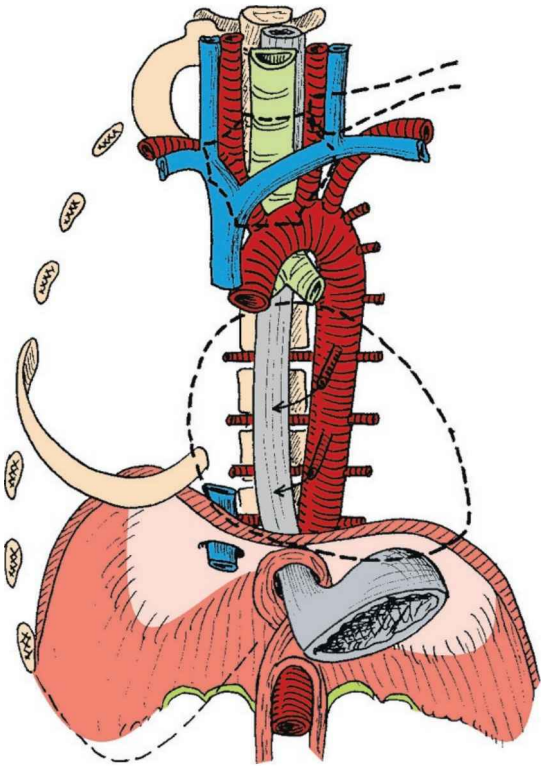

Organisation musculaire

Outre les muscles communs à l'ensemble de la colonne vertébrale, la partie thoracique possède des muscles propres (fig. 6-20) :

- *en arrière*, des muscles concernant les côtes (élévateur des côtes, subcostaux, épineux) ;
- *sur les côtés*, les muscles intercostaux ;
- *en avant*, les insertions antérieures des pectoraux en haut, des abdominaux en bas, du dentelé antérieur sur presque toute la hauteur, du transverse du thorax en arrière du sternum ;
- *au pourtour inférieur et interne*, l'insertion périphérique du diaphragme.

Organisation vasculonerveuse

- *Sur le plan nerveux*, la moelle donne les racines spinales pour les **nerfs intercostaux** et le **plexus cardiopulmonaire**.
- *Sur le plan vasculaire*, la présence du cœur est prépondérante, avec le départ des **artères pulmonaires**, vers le haut, et celui de la grosse **crosse de l'aorte** (niveau de T4), plongeant ensuite vers le bas, sur le côté gauche de la colonne vertébrale (fig. 6-21). Les veines caves supérieure (VCS) et inférieure (VCI) se terminent dans le cœur droit. Le **système azygos** double la VCI et dépasse le cœur vers le haut pour se terminer dans la VCS.

Lombal

Fonction

Les 5 vertèbres qui composent la colonne lombale sont massives et peu enclines à la mobilité, contrairement à ce que l'on peut croire. La « souplesse » de la taille est imputable à la mobilité pelvienne, amortie par la colonne lombale. La fonction essentielle de cette partie rachidienne n'est pas la mobilité mais la **stabilité**. Un lombalgique portant une ceinture est immédiatement soulagé [4].

Morphologie

Il faut parler de région lombo-abdominale et pas seulement vertébrale. L'ensemble forme la taille, réputée plus fine que les éléments sus- ou sous-jacents, surtout chez la femme. Les grosses variables sont la **cambrure** postérieure et le **ventre**, c'est-à-dire la masse abdominale antérieure. L'un et l'autre sont interdépendants et en rapport avec l'**assiette pelvienne**[5].

[4] Ce qui n'est cependant pas la solution à conserver, une fois la phase algique passée.

[5] Assiette : position d'une structure par rapport au plan horizontal (assiette d'un cavalier à cheval, assiette d'un avion, assiette d'un sous-marin).

▶ 6-22
Colonne lombale.

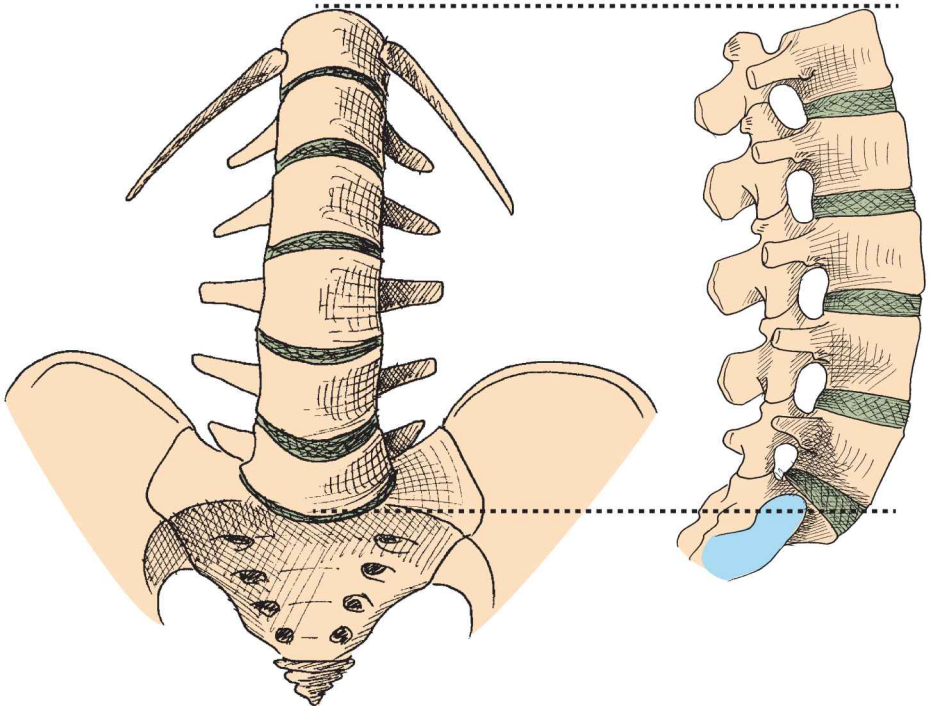

▶ 6-23
Système musculaire lombal.

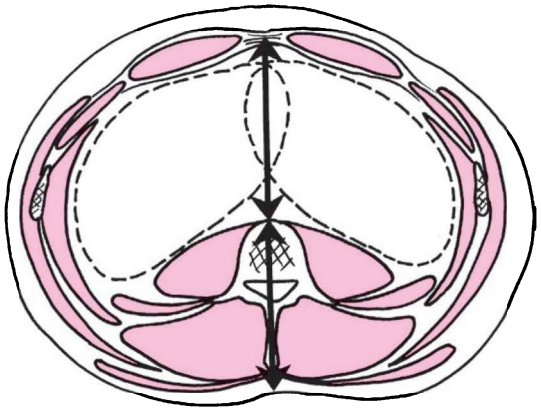

Organisation ostéoarticulaire

Il est intéressant de noter que la section de cette partie du corps humain ne traverse qu'une faible section osseuse, et encore si l'on ne passe pas entre 2 vertèbres, auquel cas la section ne fait apparaître que des parties molles ! C'est dire l'importance du **caisson abdominal**, qui forme un volume à géométrie et pression variables.

- *Sur le plan osseux*, les vertèbres, au nombre de 5, s'inscrivent dans une concavité postérieure (cambrure ou lordose physiologique[6]) (fig. 6-22).
- *Sur le plan articulaire*, le système est identique à la jonction intervertébrale type. Il faut juste mentionner que la dernière vertèbre (L5) est dans un plan oblique à 45° en avant et en bas, sur le sacrum. D'où un risque de glissement empêché par la disposition frontale et écartée des articulations postérieures (comparable à la position du skieur dite « en chasse-neige ») et par un fort réseau ligamentaire (ligaments iliolombaires).
- *Sur le plan du caisson abdominal*, les viscères offrent un contrefort aéroliquidien extrêmement important pour la stabilité vertébrale. En avant et tout autour de ce caisson, la paroi musculaire abdominale (*cf.* plus loin) offre un maintien à l'ensemble (*cf.* fig. 6-6).

Organisation musculaire

Outre les limites supérieure (diaphragme) et inférieure (plancher pelvien), on distingue 2 localisations musculaires.

- *En arrière*, les muscles dorsaux sont répartis sur plusieurs couches et directions. Le plus superficiel (grand dorsal) est aponévrotique à ce niveau, donc hyper-résistant, ressemblant au maintien d'une **ceinture corsetée** avec des renforts postérieurs. En profondeur, les muscles paravertébraux sont mal différenciés et forment une masse commune dense et résistante (partie caudale des érecteurs). L'axe vertébral est, de plus, protégé par la présence antérieure des psoas droit et gauche. L'ensemble offre un **gainage** stabilisateur (fig. 6-23).
- *En avant et sur les côtés*, la ceinture des abdominaux s'étale sur 3 couches (plus une bande verticale, en avant, représentée les muscles droits) et, surtout, associe toutes les directions spatiales : verticale, transversale et les 2 diagonales. Cela réalise un **corsetage** efficace, comparable au cannage d'une chaise. L'ensemble forme une véritable **sangle** (fig. 6-24).

▶ **6-24**
Système musculaire abdominal.

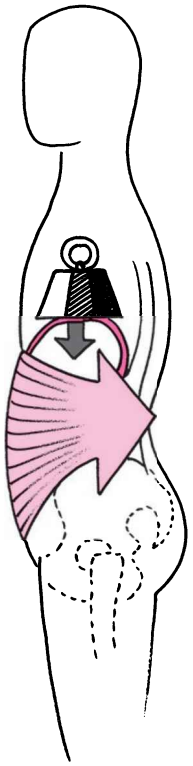

6. Le terme de lordose traduit normalement une cambrure excessive (une hyperlordose étant franchement pathologique). Cela dit, l'habitude est souvent de parler de « lordose physiologique ».

▶ **6-25**
Axes vasculaires lombaux.

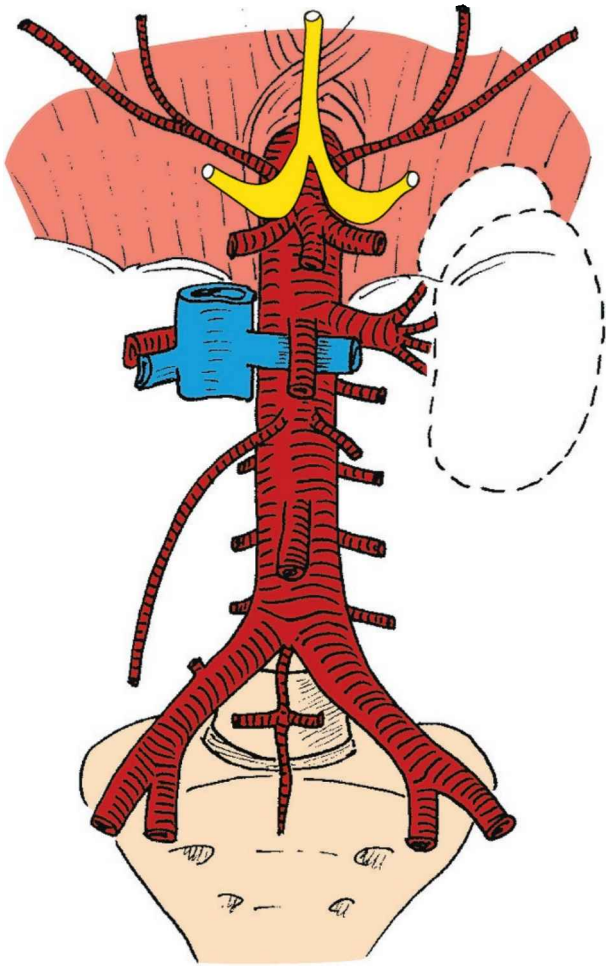

Organisation vasculonerveuse

- *Sur le plan nerveux*, les racines spinales forment essentiellement les **plexus viscéraux** (cœliaque, mésentérique, hypogastrique) et le **plexus lombal**.
- *Sur le plan vasculaire*, l'**axe aortique** s'arrête à la 4e vertèbre lombale (L4) (fig. 6-25); les veines iliaques communes se rassemblent un peu en dessous de la bifurcation aortique pour former la **veine cave inférieure** (VCI), à droite de l'aorte, et qui reçoit, entre autres, les grosses veines rénales. Les vaisseaux lymphatiques convergent vers la région lombale supérieure pour former la **citerne du chyle** (anciennement de Pecquet), d'où démarre le conduit thoracique.

Sacropelvien

Fonction

Le socle sacropelvien est situé à la base du tronc dont il forme l'**assise statique** et dynamique. Il est autant lié à la hanche qu'à la colonne vertébrale. Mécaniquement, on parle de complexe ou d'**entité lombo-pelvi-fémorale** (fig. 6-26).

▶ 6-26
Complexe lombo-pelvi-fémoral.

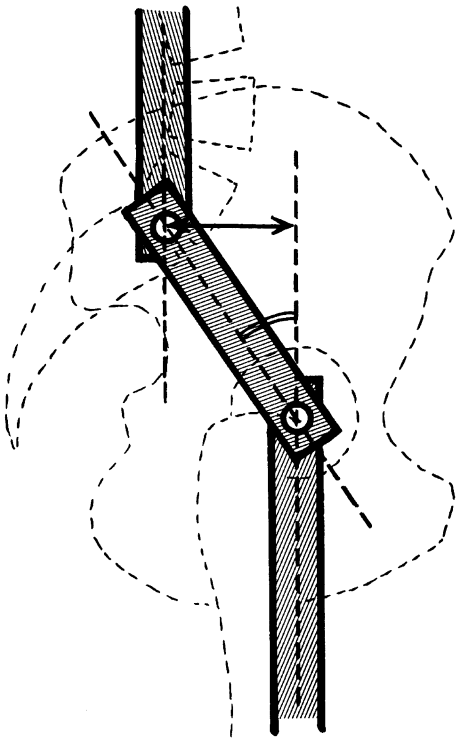

▶ 6-27
Grand bassin et petit bassin.

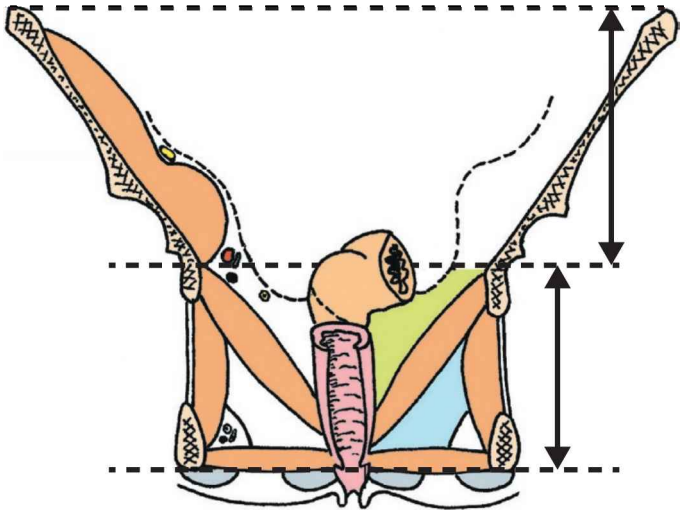

▶ 6-28
Coccyx.

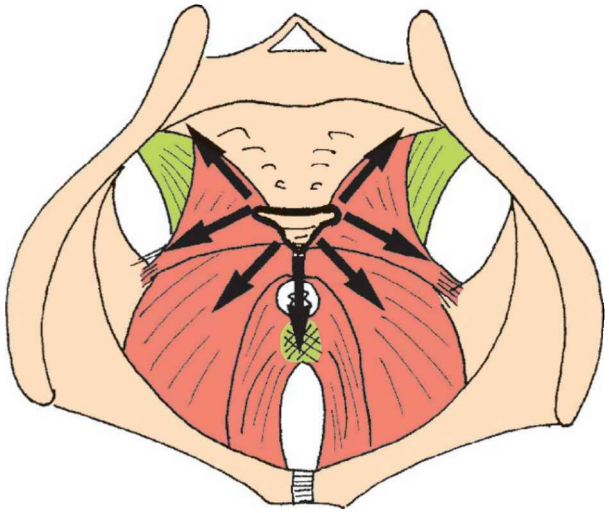

Morphologie

La morphologie est celle de la **ceinture pelvienne**. L'abdomen descend assez bas en avant ; le bassin remonte plus haut en arrière. Les côtés sont plus ou moins aplatis ou saillants selon le revêtement graisseux (différence entre masculin et féminin, maigre ou en surcharge).
Une coupe frontale du bassin montre sa forme en entonnoir avec 2 parties :

- *le grand bassin :* large, il contient le bas de l'abdomen (viscères dans le péritoine) à la manière d'un coquetier supportant un œuf (fig. 6-27) ;
- *le petit bassin :* il est limité en haut par le **détroit supérieur** et en bas par le **détroit inférieur** (*cf.* fig. 6-27).

Organisation ostéoarticulaire

Sur le plan osseux

Le bassin est composé de 4 os :

- *les 2 os coxaux :* pour chacun, on note une portion antéro-inférieure (surtout portion pubienne) et une latérosupérieure (portion iliaque avec les crêtes) ;
- *le sacrum :* il fait à la fois partie du bassin et de la colonne (vertèbres sacrales) ;
- *le coccyx :* peu visible (près de l'anus), il est presque au centre du détroit inférieur et assure l'amarrage des parois périnéales tout autour (fig. 6-28).

Sur le plan articulaire

L'anneau pelvien comporte 3 articulations (*cf.* le chapitre 5, paragraphe « Os coxal ») (fig. 6-29) :

- *en avant :* la symphyse pubienne, qui forme le « tampon » de jonction entre os coxaux droit et gauche ;
- *en arrière :* les 2 sacro-iliaques qui ont un type bâtard : mi-synoviales et mi-symphyses. C'est d'ailleurs très logique, puisque cela correspond au type antérieur (symphyse). Ces articulations sont très peu mobiles ; outre la fin de grossesse et l'accouchement, elles servent de **joints d'absorption de mobilité**, face aux sollicitations asymétriques que le bassin subit, et elles réorientent les contraintes vertébrales sur les côtés (hanches) de façon généralement alternée (la marche). L'ensemble ligamentaire sacro-iliaque est extrêmement dense et puissant ; il est surtout postérieur, du fait de la position inclinée du plateau sacral sur lequel repose la colonne.

▶ **6-29**
Anneau pelvien.

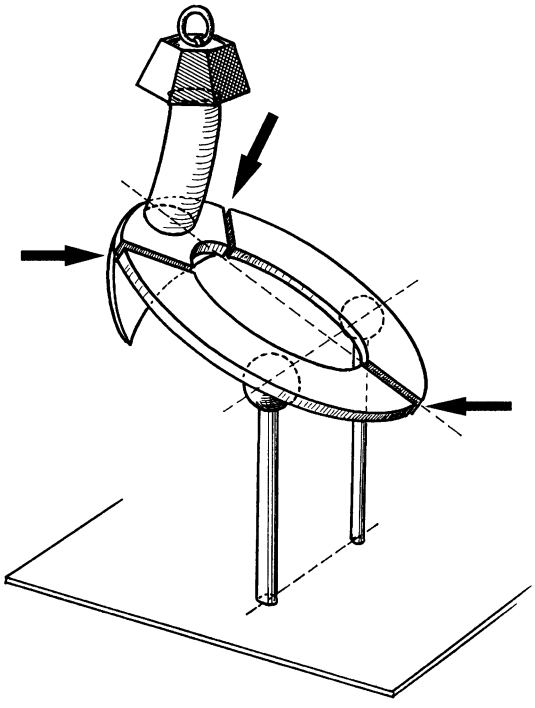

▶ **6-30**

Insertion des muscles dorsaux et abdominaux.

1. Vers le tronc : postérieurs
2. Vers le tronc : abdominaux
3. Le passage du psoas
4. Vers l'extrémité supérieure du fémur : glutéaux
5. Vers l'extrémité supérieure du fémur : pelvitrochantériens
6. Vers la diaphyse fémorale (adducteurs)
7. Vers la jambe : droit fémoral
8. Vers la jambe : ischiojambiers

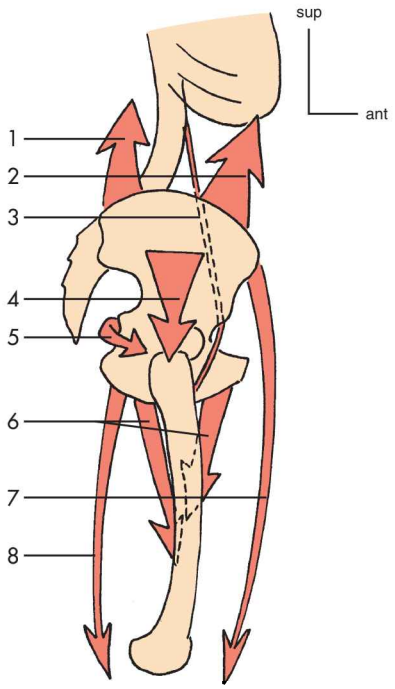

▶ **6-31**

Plexus nerveux du bassin.

1. Nerf sciatique
2. Tronc lombosacral
3. L5
4. S1
5. S2
6. S3
7. S4
8. Plexus pudendal
9. LSE (lig. sacro-épineux)
10. LST (lig. sacrotubéral)
11. Nerf pudendal

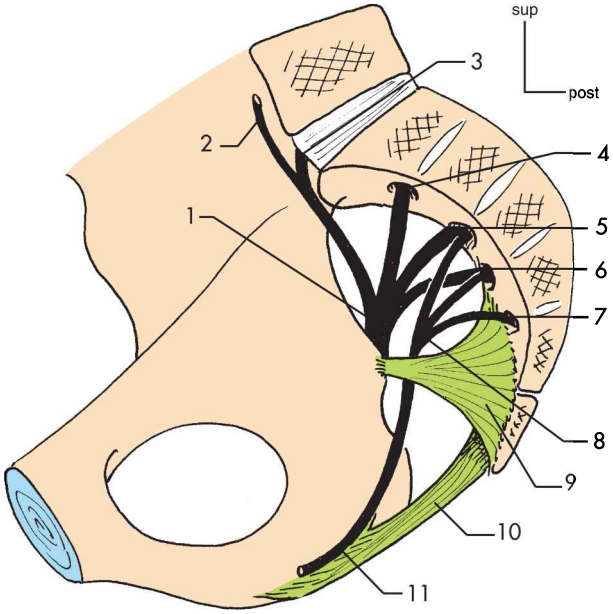

Organisation musculaire

En haut

La ceinture pelvienne est limitée en haut, de chaque côté et d'avant en arrière, par : le pubis, le ligament inguinal, la crête iliaque et le haut du sacrum. Cette limite donne insertion aux **muscles abdominaux**, en avant et sur une large partie des côtés, et aux **muscles dorsaux** sur la partie postérieure des côtés et le sacrum (aponévrose lombosacrale) (fig. 6-30).

Sur les côtés

La partie latérale descend vers le côté de la hanche ; c'est la partie latérale des **muscles glutéaux** (anciennement fessiers), c'est-à-dire le moyen et le petit glutéaux, ainsi que la partie la plus antérieure du grand glutéal. L'ensemble forme une grosse masse charnue (*cf.* fig. 6-30).

En bas

- *En face externe*, on trouve l'insertion des **muscles adducteurs** de hanche, depuis le pubis jusqu'en arrière (ischion) et dont les corps charnus s'étendent à la face médiale de la cuisse. À la partie toute postérieure, sur la tubérosité ischiatique (que l'on sent lorsqu'on s'assoit sur un siège dur, un banc en pierre), on trouve les **muscles ischiojambiers** qui, comme leur nom l'indique, vont jusqu'à la jambe et forment, en arrière de la cuisse, une masse musculaire difficile à étirer (*cf.* fig. 6-30).
- *En face interne*, le dessous du bassin est limité par le détroit inférieur (*cf.* plus haut) qui, avec la partie inférieure de la face interne du bassin, donne insertion aux **muscles du périnée**, ou plancher périnéal ou pelvien. C'est une sorte de « couche-culotte », percée aux orifices naturels et qui forme le hamac musculomembraneux de soutien des organes du petit bassin (recto-uro-génitaux) (*cf.* fig. 6-30).

À l'intérieur

Mis à part la partie haute du périnée (*cf.* ci-dessus), on y trouve 3 muscles qui démarrent en face interne du bassin : en avant l'**obturateur interne** et, en arrière, le **piriforme**. Tous deux sortent du bassin par l'arrière (par les 2 incisures sciatiques) pour se diriger vers la partie haute du fémur. Il faut y ajouter l'**iliaque**, qui rejoint le psoas et sort en avant.

Organisation vasculonerveuse

Sur le plan nerveux

On trouve les dernières **racines spinales**, formant les **plexus nerveux** destinés aux viscères pelviens et au membre inférieur (plexus sacral ; voir chapitre 5) ou au périnée (plexus pudendal) (fig. 6-31).

Sur le plan vasculaire

- L'*axe artériel* se divise en deux : l'aorte bifurque, en regard de L4 pour former 2 **artères iliaques communes**, nommées ainsi car chacune se divise à son tour en iliaque interne (pour l'intérieur du bassin) et iliaque externe (qui sort du bassin, en avant, et devient fémorale) (fig. 6-32).
- Pour les *veines*, grossièrement satellites des artères, elles convergent vers la **veine cave inférieure** (VCI).
- Les *lymphatiques* des membres inférieurs et des viscères convergent vers les afférences intestinales, l'ensemble aboutissant, plus haut, à la citerne du chyle.

▶ 6-32

Réseau vasculaire du bassin.

1. Artère obturatrice
2. Artère rectale moyenne
3. Artère vaginale
4. Artère pudendale interne
5. Artère utérine
6. Nerf obturateur
7. Artère ombilicale
8. Artère iliaque externe droite
9. Iliopsoas
10. Artère iliaque commune droite
11. Veine cave inférieure
12. Artère aorte
13. Artère iliaque commune gauche
14. Artère iliaque interne droite
15. Artère glutéale supérieure
16. Artère glutéale inférieure
17. Artère rectale inférieure
18. Artère périnéale
19. Artères destinées à la région pubovésicale

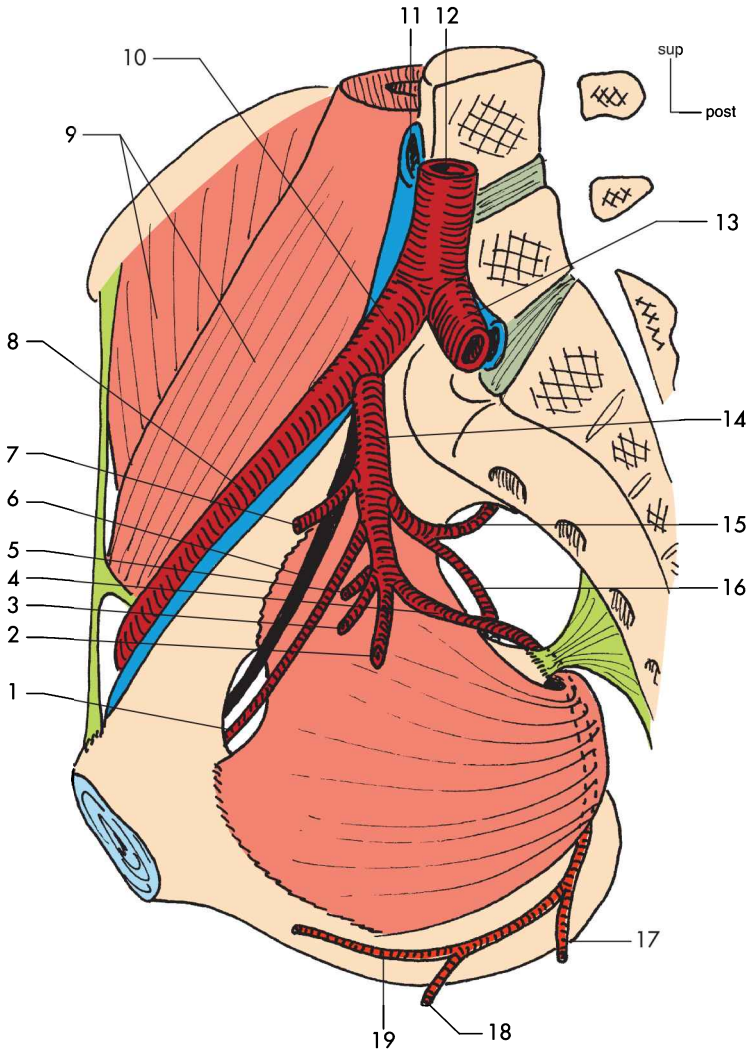

7

LE FOND : TÊTE

© 2018, Elsevier Masson SAS. Tous droits réservés

▶ 7-1
Évolution du volume neurocrâne/massif facial.

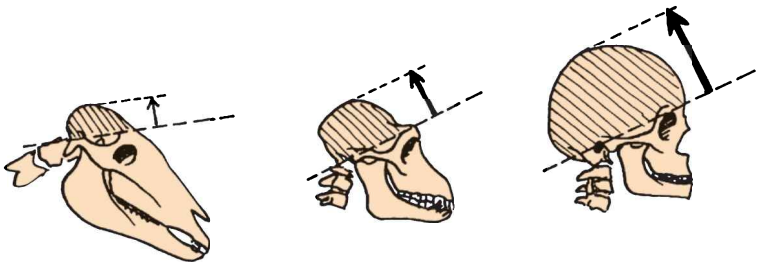

▶ 7-2
Une coupe passant par la face montre surtout du vide.
1. Cavité cérébrale
2. Cavité orbitaire
3. Cavité nasale
4. Cavité orale
5. Sinus ethmoïdaux
6. Sinus maxillaire
7. Masséter
8. Mylohyoïdien

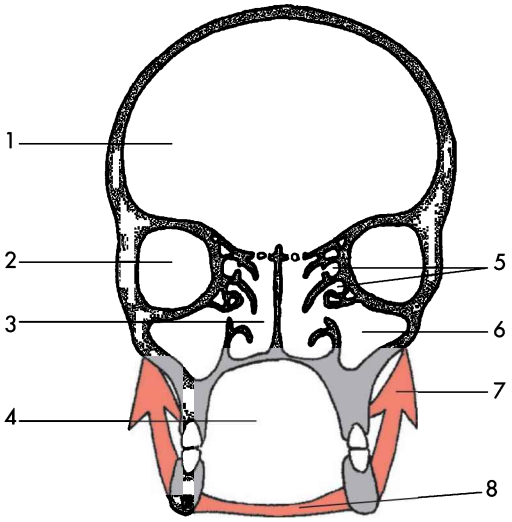

▶ 7-3
Proportions de la face.

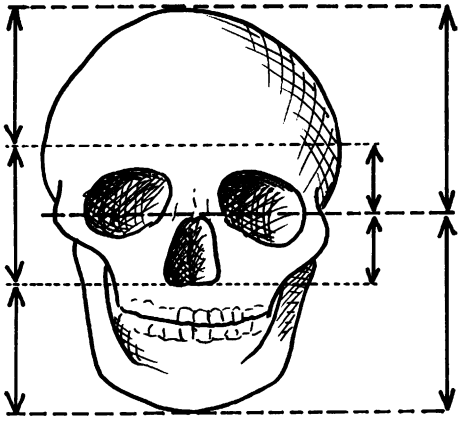

La tête est une **boîte animée**. Boîte parce qu'elle renferme les centres nerveux et les organes sensoriels, animée parce qu'une partie est le siège de mouvements (pour l'alimentation masticatoire et pour les expressions du faciès). L'ensemble est mobile sur le pivot vertébral.
Elle est donc composée de 2 parties : la face (ou splanchnocrâne ou viscérocrâne) et le neurocrâne. Chez l'être humain, le neurocrâne a pris une place prédominante, au détriment du massif facial, en régression, à l'inverse des animaux (fig. 7-1).

Face

Fonction

La face est dominée par la présence des organes sensoriels dont elle assure l'orientation, puisque ces organes n'en ont pas la possibilité par eux-mêmes chez l'homme (comme l'orientation des oreilles chez certains animaux).
Le massif facial est formé d'une armature appendue en avant sous le neurocrâne. Il est composé de lames osseuses fines, circonscrivant les cavités orbitaires, nasales, orale et sinusales (fig. 7-2). Les parties les plus épaisses et résistantes sont celles qui conduisent aux dents, spécialement les bords creusés des alvéoles dentaires (16 en haut et 16 en bas).

Morphologie

Le massif facial est composé d'un canevas osseux (plus ou moins dans le plan frontal) sur lequel est plaqué un masque mobile (muscles et peau). On y observe 3 régions superposées : en haut la région frontale, au milieu la région des orbites et du nez, en bas la région de la bouche.
La forme de la face est variable selon le biotype morphologique, le sexe, l'ethnie, mais comporte toujours la ligne des yeux à peu près à mi-hauteur, le nez, médian, à la moitié inférieure du tiers moyen, la bouche en dessous (fig. 7-3).

▶ **7-4**

Principaux sinus.
1. Sinus frontaux
2. Sinus ethmoïdaux
3. Sinus maxillaires
4. Sinus sphénoïdaux

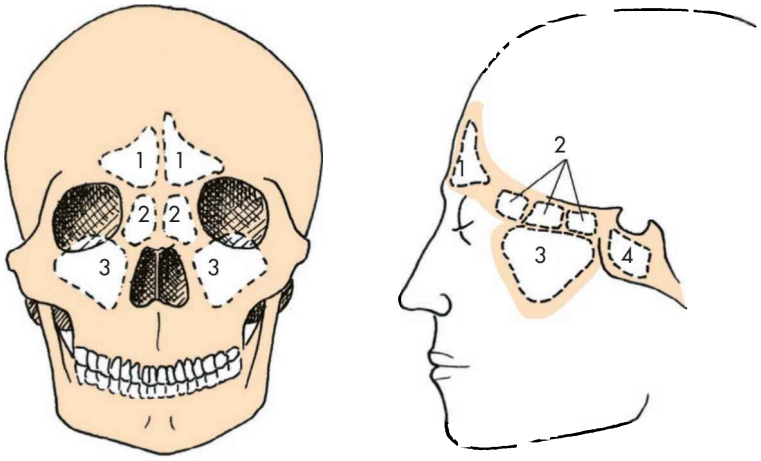

Organisation ostéoarticulaire

Os

La plupart des os sont pairs (mis à part la mandibule et le vomer). Ils sont fins, sauf les parties osseuses dont les travées sont dirigées vers les dents (effort de mastication). La face comporte **3 grosses cavités** : les orbites, les fosses nasales et la cavité orale. À cela s'ajoutent les sinus (fig. 7-4).

Articulations

Si l'on met à part les sutures entre les os de la face, la seule jonction mobile est l'**articulation temporomandibulaire** (ATM), exactement « temporo-mandibulo-dentaire » puisque l'articulé dentaire est la finalité de cette articulation et en est un composant anatomo-fonctionnel (fig. 7-5).

▶ **7-5**
Articulation temporomandibulaire.
1. Condyle mandibulaire
2. Temporal
3. Disque articulaire
4. Articulé dentaire
5. Masséter

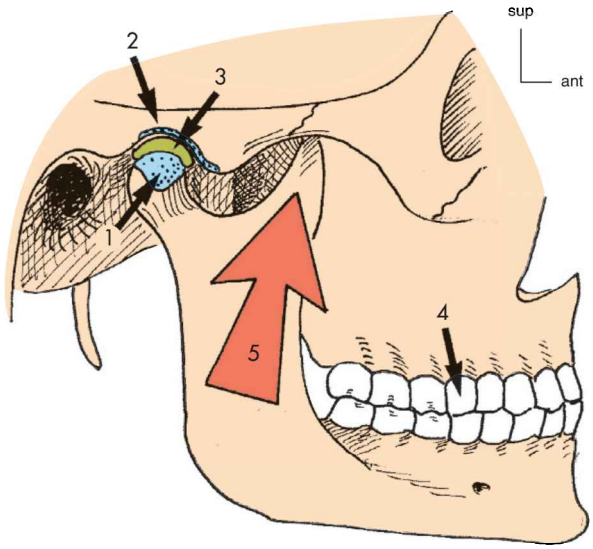

▶ 7-6

Muscles de la face (ceux en rose clair ne sont pas concernés)

1. Mentonnier
2. Abaisseur de la lèvre inférieure
3. Abaisseur de l'angle de la bouche
4. Platysma
5. Risorius
6. Orbiculaire de la bouche

6′. Incisif

7. Grand zygomatique
8. Abaisseur du septum nasal
9. Petit zygomatique
10. Élévateur de la lèvre supérieure
11. Nasolabial
12. Auriculaire antérieur
13. Temporo-pariétal
14. Nasal
15. Orbiculaire de l'œil
16. Chef frontal de l'épicrânien
17. Procérus
18. Abaisseur du sourcil
19. Corrugateur
20. Temporal
21. Élévateur de l'angle de la bouche
22. Masséter
23. Buccinateur
24. Sternocléidomastoïdien
25. Sternohyoïdien
26. Trapèze supérieur

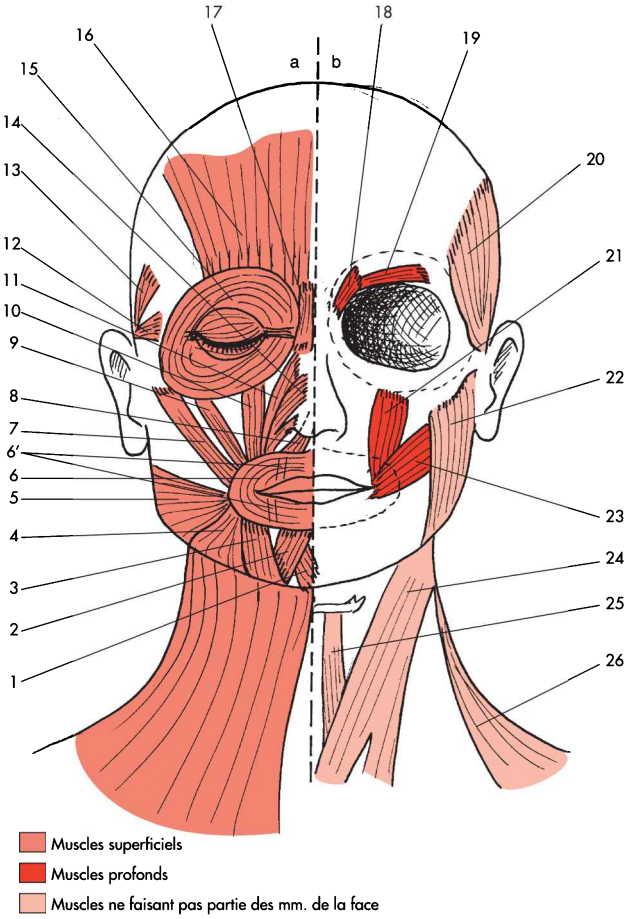

▶ 7-7

Territoire moteur du nerf facial (a) et du nerf trijumeau (b).

a)

1. Temporal
2. Ophtalmique
3. Buccal supérieur
4. Buccal inférieur
5. Mandibulaire
6. Cervical
7. Région parotidienne

b)

1. Nerf lingual
2. Nerf alvéolaire inférieur
3. Nerf du mylohyoïdien et ventre antérieur du digastrique
4. Nerfs temporaux profonds
5. Nerf auriculotemporal
6. Nerf mandibulaire (V3)
7. Artère carotide interne
8. Nerf trijumeau (V)
9. Ganglion trigéminal (Gasser)
10. Nerf maxillaire (V2)
11. Nerf ophtalmique (V1)
12. Nerf frontal
13. Ganglion ciliaire
14. Nerf supra-orbitaire
15. Nerf lacrymal
16. Nerfs ciliaires
17. Nerf infra-orbitaire
18. Nerfs alvéolaires supérieurs

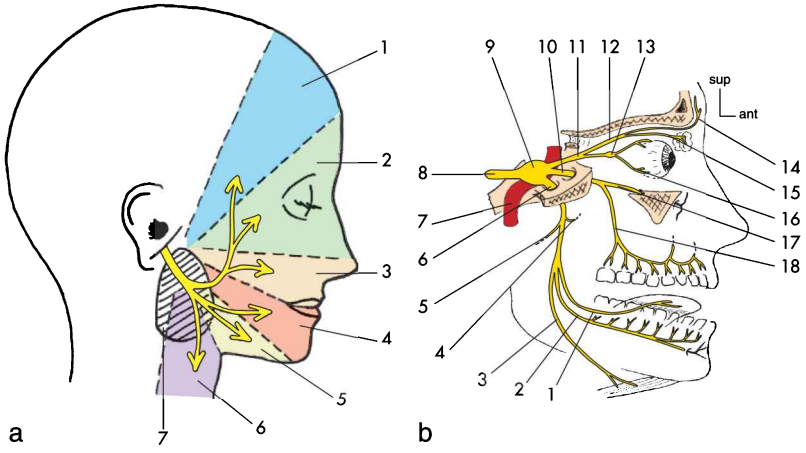

Organisation musculaire

Les muscles de la face sont peauciers (s'insèrent sous la peau) avec quelques zones d'insertion osseuse. On les classe en 2 groupes : les **orbiculaires** et les **radiaires**.
Les premiers sont autour des orifices et les ferment (œil et bouche), les seconds partent perpendiculairement aux précédents et ouvrent ou déforment les orifices. L'ensemble dessine un masque dont l'étudiant a tout intérêt à s'inspirer en raison de la notion 3D, différente de la présentation 2D sur une feuille de papier. Il est vivement conseillé d'acheter un simple masque blanc en plastique, dans les magasins de déguisement, et de le remplir en dessinant les muscles. Il ne doit pratiquement rester aucun espace blanc (fig. 7-6).

Organisation vasculonerveuse

- *Sur le plan nerveux*, 2 nerfs crâniens se partagent la face : un moteur, c'est le **nerf facial** (VIIe paire crânienne) ; et un mixte, c'est le **nerf trijumeau** (V^{e} paire crânienne) (fig. 7-7).

▶ **7-8**

Artères de la tête (sauf système nerveux) (a) et ses veines (b).

a)

1. Artère subclavière
2. Artère carotide commune
3. Artère carotide externe
4. Artère carotide interne
5. Artère occipitale
6. Artère auriculaire postérieure
7. Artère temporale superficielle
8. Artère maxillaire
9. Artère angulaire
10. Artère labiale supérieure
11. Artère labiale inférieure
12. Artère submentale
13. Artère faciale
14. Artère linguale
15. Artère thyroïdienne supérieure

b)

1. Veine subclavière
2. Veine jugulaire externe
3. Veine vertébrale
4. Veine jugulaire postérieure
5. Veine occipitale
6. Veine auriculaire postérieure
7. Veine temporale superficielle
8. Veine maxillaire
9. Veine faciale
10. Veine linguale
11. Veine thyroïdienne supérieure
12. Veine thyroïdienne moyenne
13. Veine thyroïdienne inférieure
14. Veine jugulaire antérieure
15. Veine jugulaire interne

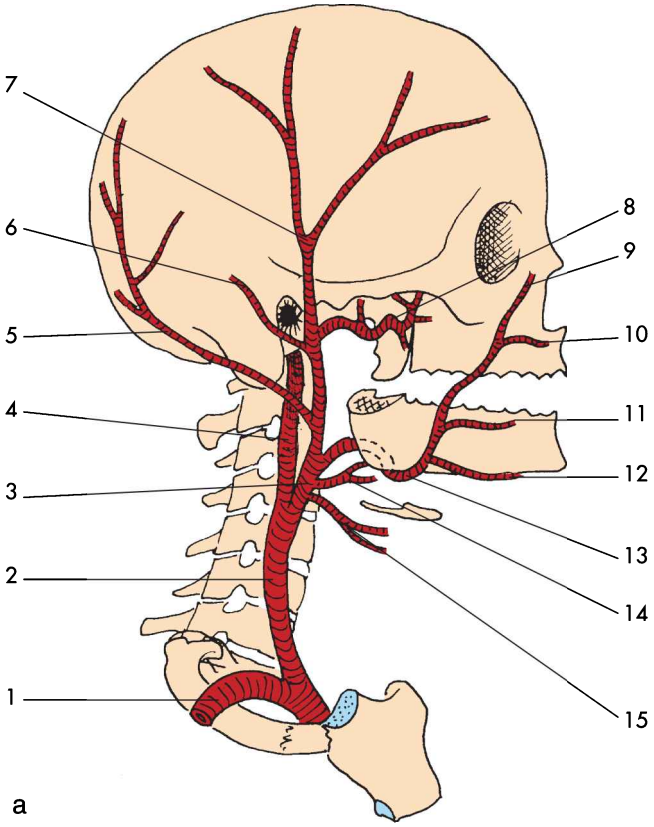

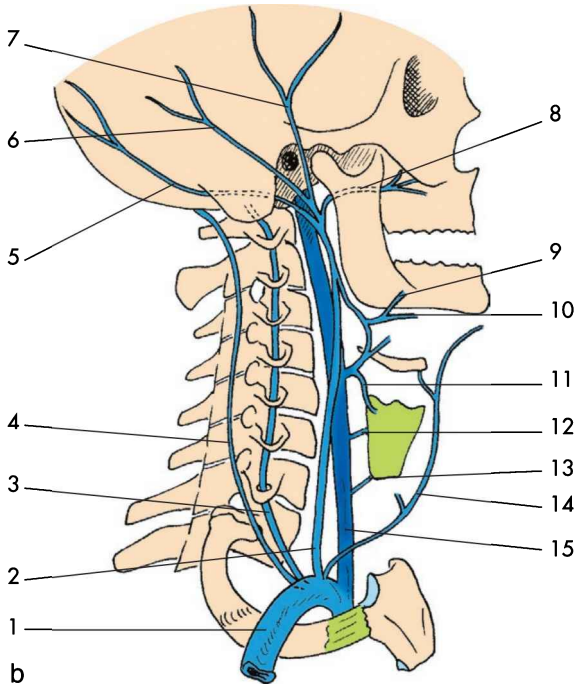

▶ **7-9**

Les 3 étages de la base du crâne.

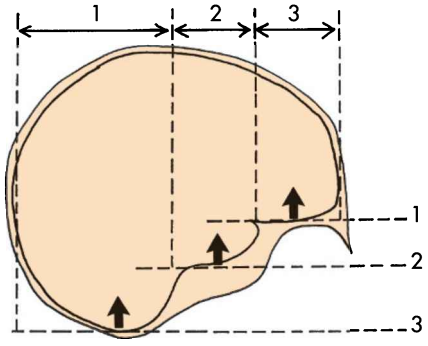

▶ **7-10**

Parties squameuse (a) et basilaire (b) du neurocrâne.

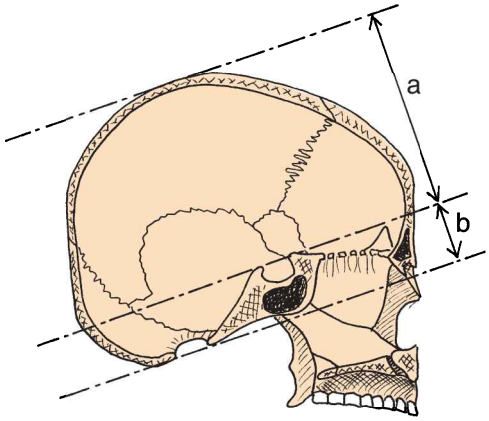

- *Sur le plan vasculaire*, l'axe carotidien bifurque au niveau cervical en **carotide interne** et **carotide externe**. C'est cette dernière qui vascularise la face (fig. 7-8). Les courants veineux issus de la tempe, de la région maxillaire et faciale se drainent vers la **veine jugulaire externe**, qui rejoint la veine subclavière homolotérale. Les courants lymphatiques faciaux drainent vers les régions parotidienne et submandibulaire pour descendre, satellites des veines jugulaires antérieure, externe et interne.

Neurocrâne

Fonction

Le neurocrâne ou **boîte crânienne**, comme son nom le laisse deviner, est le réceptacle des centres nerveux supérieurs (cortex et cervelet se prolongeant en arrière et en bas par le tronc cérébral). Il s'agit donc d'une boîte formée d'un socle dur (base du crâne), d'une calotte souple (calvaria ou partie squameuse), avec un trou de sortie en arrière et en bas (foramen magnum).

Morphologie

Cette boîte est un peu plus étendue qu'une demi-sphère à base inférieure. Sa base n'est pas horizontale mais répartie en 3 marches d'escalier : l'étage antérosupérieur pour la partie frontale du cerveau, l'étage moyen pour la partie moyenne, l'étage postéro-inférieur pour le cervelet surmonté de la partie postérieure du cerveau (fig. 7-9).

Organisation ostéoarticulaire

- *Sur le plan osseux*, 2 unités sont présentes : les os de la base (partie basilaire compacte et résistante) et les os de la calotte (partie squameuse ou écaille) (fig. 7-10).
- *Sur le plan articulaire*, 2 types sont en corollaire présents : des **sutures** pour la calotte et des **synchondroses** pour la base (fig. 7-11).

▶ **7-11**
Articulations des écailles (sutures) et de la base du crâne (syndesmoses).

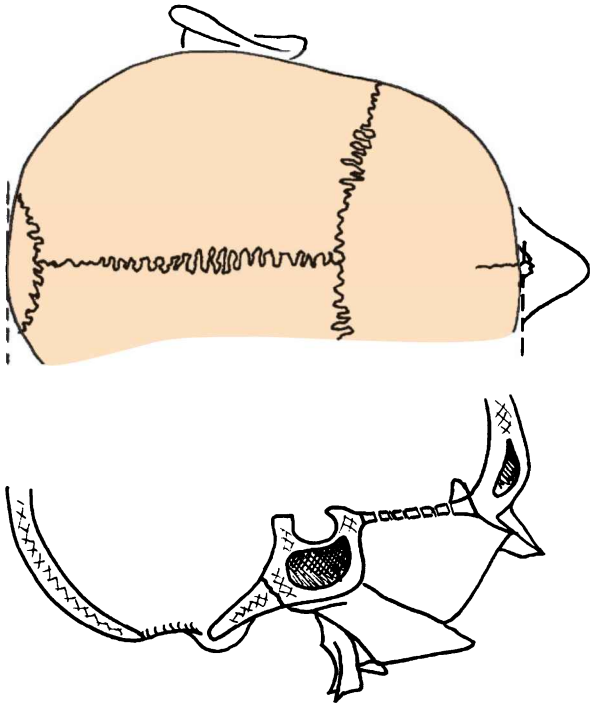

[1] Ossification d'origine membraneuse – contrairement à la base qui a une ossification classique à partir de noyaux d'ossification –, elle laisse paraître pour un temps ses zones membraneuses chez le bébé : les fontanelles.

Organisation musculaire

Le neurocrâne n'a pas vraiment de muscle. Le seul qui y soit présent est le **muscle épicrânien** qui, du fait de son innervation par le nerf facial (VII), est souvent traité avec les muscles de la face. Pourtant, c'est bel et bien un muscle de la calotte crânienne, et même très important puisque, digastrique, sa plaque tendineuse intermédiaire forme un véritable **« casque de cuir »** de protection sur le crâne ; il est tenu sous tension par ses ventres antérieur (muscle frontal) et postérieur (muscle occipital) (fig. 7-12).

▶ **7-12**
Muscle épicrânien et sa galéa aponévrotique.

1. Transverse de la nuque
2. Auriculaire postérieur
3. Chef occipital de l'épicrânien
4. Auriculaire supérieur
5. Galéa
6. Temporopariétal
7. Auriculaire antérieur
8. Chef frontal de l'épicrânien
9. Orbiculaire de l'œil
10. Procérus

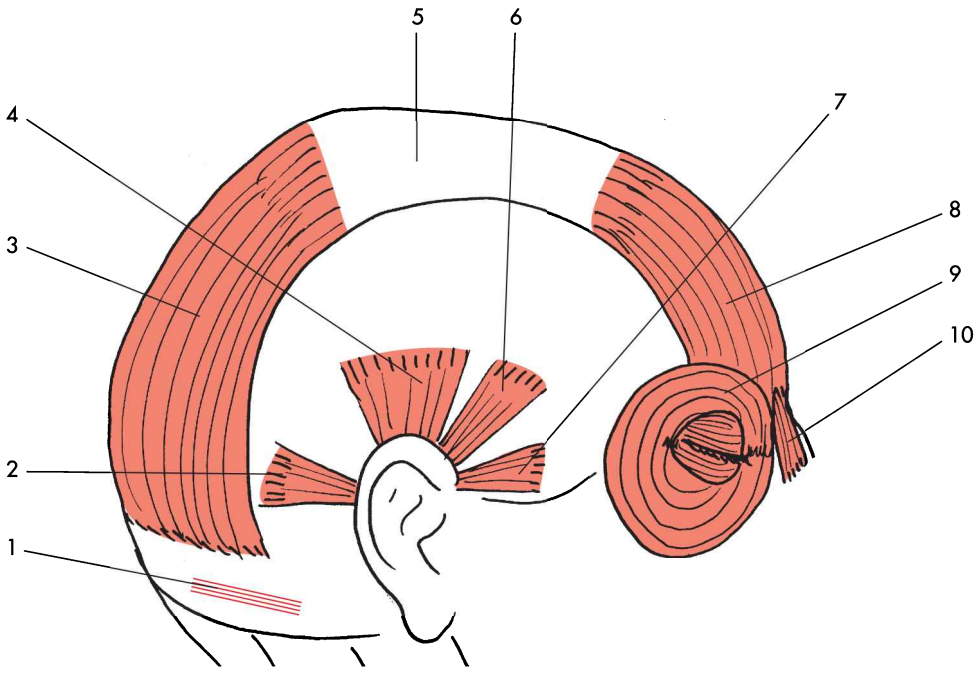

Organisation vasculonerveuse

- *Sur le plan nerveux*, le neurocrâne est le grand ordinateur d'où émergent :
  - d'une part les 12 paires de **nerfs crâniens** qui franchissent la base du crâne vers le bas, chacun, ou presque, dans un orifice osseux propre (fig. 7-13) ;
  - d'autre part la **moelle allongée** qui, elle aussi, descend et continue le tronc cérébral en passant par le foramen magnum.
- *Sur le plan vasculaire*, les artères sont issues de la **carotide interne** et du **cercle artériel** de la base du cerveau (Willis), d'où partent les artères cérébrales et cérébelleuses. Le système veineux draine les **sinus veineux** du crâne et les **veines du cerveau** et cervelet vers les veines jugulaires du cou. Les lymphatiques leur sont satellites.

▶ **7-13**
Nerfs crâniens.

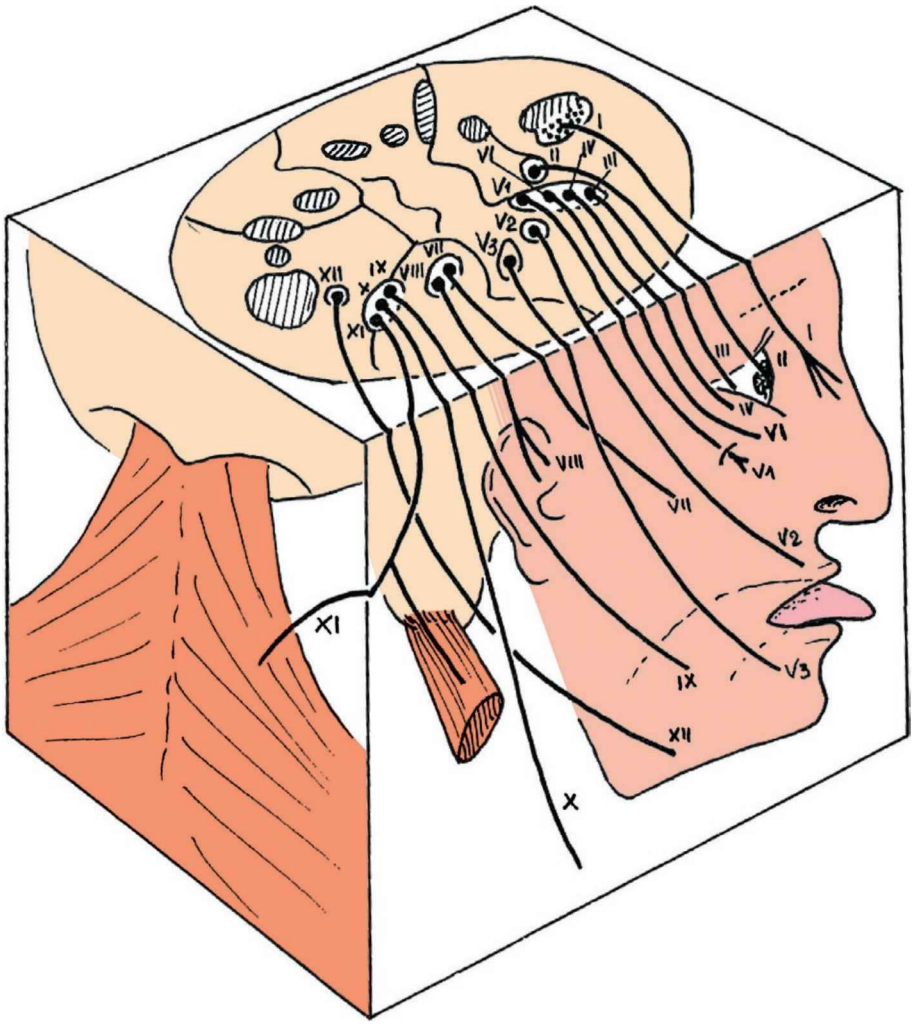

This page intentionally left blank

QROC 8

Apprendre et comprendre l'anatomie
© 2018, Elsevier Masson SAS. Tous droits réservés

Première partie : la forme

Corrigés p. 214

1. Comment décrit-on une surface articulaire ?
2. Comment décrit-on une saillie osseuse ?
3. Comment décrit-on un ligament ?
4. Comment dégager l'essentiel d'un élément ?
5. Comment traiter les rapports d'un muscle ?
6. Quels sont les différents plans anatomiques ?
7. Quelle est la dénomination des mouvements s'effectuant dans le plan transversal ?
8. Quelle est la dénomination des mouvements s'effectuant dans le plan frontal ?
9. Quelle est la dénomination des mouvements s'effectuant dans le plan sagittal ?
10. Quel est le trajet d'une veine profonde ?
11. Citer des éléments de type « synovial ».
12. Citer des exemples de cartilages.
13. Citer des exemples de fibrocartilages.
14. Quels sont les différents types d'os ?
15. Citer des exemples de types de muscles.
16. Comment désigne-t-on ce qui est superficiel, profond ?
17. Combien doit-on envisager de croquis pour parler d'une structure anatomique ?
18. Quel est l'intérêt d'un code couleur dans un croquis ?
19. Comment faire pour comparer 2 éléments anatomiques ?
20. Comment parler d'un tunnel ostéofibreux ? Donner un ou deux exemples, sans les traiter.
21. Qu'est-ce que l'innervation tronculaire d'un muscle ?
22. Qu'est-ce que l'innervation radiculaire d'un muscle ?
23. Quelle proportion de volume sanguin le réseau veineux superficiel transporte-t-il par rapport au réseau veineux profond ?
24. Comment décrit-on un os ?
25. Qu'est-ce qu'un plexus nerveux ?
26. Que veut dire « non-congruence » en parlant d'une articulation ?
27. Que veut dire « non-concordance » en parlant d'une articulation ?
28. Qu'est-ce qu'une articulation de type sphéroïde ?
29. Qu'est-ce qu'une structure intracapsulaire et extra-articulaire ?
30. Que veut dire « récurrent », en parlant d'un élément anatomique (nerf, tendon, vaisseau) ?
31. Quel terme emploie-t-on pour dire qu'une surface articulaire est recouverte de cartilage hyalin ?
32. Quel terme emploie-t-on pour dire qu'une surface articulaire est orientée vers le dehors ?
33. Comment décrit-on une surface articulaire ?
34. Comment peut-on restituer une connaissance anatomique ?
35. Quels moyens peuvent-ils favoriser la mémorisation ?
36. Que peut signifier la présence d'une petite saillie osseuse sur un os ?
37. Quel est l'intérêt de faire un croquis et non un dessin, en anatomie ?
38. Quelle est la différence entre juste et précis ?
39. Quelle est la différence entre une coupe en croquis anatomique et une coupe de scanner ?
40. Quelle est la difficulté propre à l'ostéologie ?
41. Quels sont les éléments de description d'un nerf ?
42. Qu'est-ce qu'une systématisation ?
43. Quel est le rôle des flèches sur un croquis anatomique ?
44. Si l'on présente des croquis, y a-t-il un ordre hiérarchique ? Le(s)quel(s) ?
45. Qu'est-ce que les chrono-QROC ?
46. Quelle est la partie du chrono-QROC la plus difficile ?
47. Quel est l'intérêt d'un cahier de croquis d'anatomie ?
48. Quel est l'intérêt de travailler aussi à 2 ou 3 ?
49. Pouvez-vous répondre à la question suivante : quel est l'os de la cuisse ?
50. Qu'est-ce qu'une reformulation ?
51. Quel est l'intérêt d'une reformulation ?
52. Que voulaient dire « interne » et « externe » dans l'ancienne terminologie ?

53. Qu'est-ce que la pronation de l'avant-bras ?
54. Comment s'appelle la face « dorsale » de la main lorsque l'on est debout, avant-bras et main en pronation ?
55. Quelle est l'étymologie d'« abduction » ?
56. Quelles sont les caractéristiques mécaniques d'un os sésamoïde ?
57. Qu'est-ce qu'un rétinaculum ?
58. Que veut dire « collatéral » ? Donner un exemple.

Deuxième partie : le fond

Corrigés p. 215

1. Quels os composent la ceinture scapulaire ?
2. De combien d'articulations le complexe articulaire de l'épaule est-il formé ?
3. Comment se nomme la couche profonde des muscles de l'épaule ?
4. Combien le bras possède-t-il de loges musculaires ?
5. Quel est le nom des 4 gros nerfs transitant par le bras ?
6. Comment se nomme l'artère principale du bras ?
7. Combien d'os composent le coude ?
8. Combien de surfaces articulaires différentes le coude possède-t-il ?
9. Quel os est mobile dans la pronosupination au niveau de l'avant-bras ?
10. Qu'appelle-t-on « muscles propres du poignet » ?
11. Combien connaissez-vous de muscles pronateurs ?
12. Combien connaissez-vous de muscles supinateurs ?
13. Quelles sont les 4 grandes fonctions de la main ?
14. La main est anatomiquement formée de 3 parties ; lesquelles ?
15. À la main, on distingue 2 grands groupes musculaires, lesquels ?
16. Quelles sont, schématiquement, les caractéristiques des doigts ?
17. Quelles artères interviennent dans la vascularisation de la main ?
18. Quels nerfs interviennent dans l'innervation sensitive de la main ?
19. Quelle est la dominante fonctionnelle de la hanche ?
20. Peut-on palper les limites du trigone fémoral ?
21. Combien existe-t-il de muscles dits « glutéaux » ?
22. Qu'est-ce que le petit bassin ?
23. Quelle est la destination des muscles s'insérant sur l'os coxal ?
24. Qu'est-ce que la ligne âpre du fémur ?
25. Quel muscle, long et fin, longe le quadriceps, depuis le bassin jusqu'au genou ?
26. Quels sont les nerfs visibles sur une coupe de la cuisse ?
27. Comment se nomme la grande veine superficielle du membre inférieur et où passe-t-elle ?
28. Que renferme, grossièrement, la fosse poplitée ?
29. Quels os forment l'articulation du genou ?
30. Pourquoi dit-on que la patella est le plus gros sésamoïde du corps humain ?
31. Qu'est-ce que les malléoles ?
32. À quel muscle appartient le soléaire ?
33. Comment se nomme l'articulation entre la jambe et le pied ?
34. Pourquoi dit-on que l'articulation tibiofibulaire inférieure n'est pas une mortaise ?
35. Combien de parties, ostéologiquement parlant, forment le squelette du pied ?
36. À quels groupes musculaires pourrait-on rattacher le muscle « long extenseur de l'hallux » ?
37. Où se situent les veines profondes du pied ?
38. Quel nerf a les nerfs du pied comme terminales ?
39. Qu'est-ce que le foramen vertébral ?
40. Qu'est-ce que le foramen intervertébral ?
41. Combien d'articulations relient 2 vertèbres consécutives ?
42. Qu'appelle-t-on caisson thoracique ?
43. Quels sont les principaux axes vasculaires du tronc (viscères mis à part) ?

44. À quel niveau se situe l'os hyoïde (chez l'adulte) ?
45. Quelle est la particularité d'une vertèbre cervicale par rapport à la vertèbre type ?
46. Combien de courbures une côte possède-t-elle ?
47. Avec quoi s'articule le sternum ?
48. Qu'appelle-t-on « détroit supérieur du bassin » ?
49. Quels sont les 3 muscles qui naissent dans le bassin, puis en sortent ?
50. Quelles sont les grosses artères pelviennes ?
51. Quelles sont les 2 parties qui forment la tête ?
52. Quelles sont les cavités de la face ?
53. Quel est le type articulaire des os formant la calotte crânienne ?
54. Qu'est-ce que l'articulation ATM ?

9

CORRIGÉS DES QROC

Apprendre et comprendre l'anatomie
© 2018, Elsevier Masson SAS. Tous droits réservés

Première partie : la forme

1. Pour une articulation classique (à synoviale), en 6 points : 1) située à… ; 2) répond à… ; 3) type… ; 4) forme… ; 5) orientation… ; 6) SAECH.
2. On dit : 1) ce que c'est… (processus…) ; 2) où c'est… ; 3) quelle forme cela a… ; 4) qu'est-ce qu'on y trouve.
3. En indiquant : origine, trajet, terminaison.
4. En notant tous les points connus puis en procédant par élimination jusqu'à en garder à peu près que les 5 qui paraissent incontournables.
5. 1) En indiquant le secteur choisi (près de l'origine, au trajet ou près de la terminaison. 2) En disant ce que l'on trouve en dedans, en dehors, en avant, en arrière, au-dessus, en dessous (selon le cas).
6. Plans sagittal, frontal, transversal.
7. Ce sont des mouvements de rotation latérale ou de rotation médiale.
8. Ce sont des mouvements d'abduction ou d'adduction.
9. Ce sont des mouvements de flexion ou d'extension.
10. Exactement le même que celui de l'artère qu'elle suit, mais en sens inverse (du distal vers le proximal).
11. Membrane synoviale, gaine synoviale, bourse synoviale.
12. Cartilage hyalin, cartilage élastique, fibrocartilage.
13. Disques, ménisques, labrums.
14. Os longs, courts plats, sésamoïdes.
15. Biceps, triceps, quadriceps, penniforme, semi-penniforme, dentelé, digastrique, rubané.
16. Ce qui est superficiel est dit externe, et profond est dit interne.
17. *A priori* c'est 3 (un par plan si cela s'y prête), parfois moins, parfois plus.
18. C'est pour préciser une signification, mettre en évidence une situation, une innervation, une appartenance.
19. Faire 2 colonnes : les ressemblances et les différences.
20. On dit 5 choses : ce que c'est (défilé, canal), où c'est, la forme, le contenant et le contenu.
21. Cela concerne le nom du nerf (tronc nerveux) qui innerve le muscle.
22. Cela concerne le numéro de la racine nerveuse qui entre dans la composition du nerf et qui innerve les muscles.
23. 10 % pour le sang veineux superficiel, 90 % pour le profond (au pied c'est 5 % et 95 %).
24. On donne sa forme générale (par exemple long), puis on le divise (s'il est « long », il y a donc 1 diaphyse et 2 épiphyses), on redonne une forme grossière à chaque partie (par exemple souvent triangulaire pour une diaphyse) et une la divise en autant de parties que le suggère la forme (par exemple 3 faces). On reprend chaque partie à laquelle on redonne une forme (par exemple une face est allongée) et on la resubdivise (par exemple divisée en quart ou en tiers et ainsi de suite jusqu'à ce qu'il n'y ait plus rien à dire).
25. C'est le regroupement d'un certain nombre de racines spinales (portant des numéros), à partir duquel partent les troncs nerveux d'un membre ou du tronc (portant des noms).
26. Cela veut dire qu'elle n'est pas emboîtée.
27. Cela veut dire que les 2 surfaces en rapport n'ont pas le même rayon de courbure.
28. C'est une articulation dont les surfaces sont des portions de sphère creuse et de sphère pleine (ayant donc 3 degrés de liberté).
29. C'est une structure (ligament ou tendon) qui pénètre dans l'enceinte capsulaire tout en restant isolée du milieu articulaire par un repli ou une gaine synoviale.
30. C'est un élément qui rebrousse chemin, revient à peu près dans la direction d'où il vient.
31. On dit qu'elle est « encroûtée » de cartilage hyalin.
32. On dit qu'elle « regarde » en dehors.
33. En 6 points : 1) où elle est située ; 2) à quoi elle répond ; 3) quel est son type ; 4) quelle est sa forme ; 5) quelle est son orientation ; 6) SAECH (sauf exception si ce n'est pas une articulation à synoviale).
34. Par écrit, par oral, par croquis, parfois par palpation.
35. Selon le cas : la simple observation, la logique, la palpation, la finalité fonctionnelle ou biomécanique, l'emploi d'images ou de comparaisons, voire parfois des moyens comme le dessin sur la peau ou la pâte à modeler. La dissection et les moulages aident également.

36. Soit une insertion ponctuelle (tendon ou ligament), soit une butée osseuse, soit un point de réflexion.
37. Le dessin a une prétention plus ou moins artistique. Un croquis est toujours schématique afin de « montrer » une chose précisément. Il a une signification précise.
38. Le juste caractérise une chose vraie, le précis caractérise un détail (pas forcément juste pour autant).
39. Le croquis triche avec le réalisme de façon à faire ressortir une vérité. Le scanner montre l'intégralité au détriment de la clarté.
40. C'est d'apprendre des os avec de multiples insertions sans savoir à quoi elles correspondent. La myologie permet une synthèse plus évidente ; d'où l'intérêt d'accompagner l'ostéologie d'un peu de topographie pour voir d'où viennent ou où vont les éléments dont on parle. C'est donc le chapitre le plus lourd.
41. On donne : 1) son type (moteur, sensitif, mixte) ; 2) son origine (où, et les racines qui le composent) ; 3) son trajet ; 4) ses branches (collatérales et terminales) ; 5) son territoire moteur (s'il en a un) ; 6) son territoire sensitif (s'il en a un).
42. C'est un tableau qui prend l'aspect d'un croquis anatomique fantasmé : il n'en a pas les caractéristiques d'exactitude, mais il permet de synthétiser des notions visuelles de façon plus évidente qu'un texte.
43. C'est de « donner la signification exacte » du croquis ; par exemple l'orientation d'une surface articulaire, ou les éléments avec lesquels une structure est en rapport. Sans les flèches, on ne peut plus reconstituer la question posée.
44. Selon le cas choisi : soit l'ordre de lecture (de gauche à droite et de haut en bas, en Occident), soit par ordre d'importance, soit à partir d'un croquis central avec les autres se distribuant autour…
45. Ce sont des QROC dont la réponse varie en fonction du temps imposé (bref, moyen, long).
46. Le plus difficile est la réponse brève (moins de 30 secondes) car cela oblige à choisir l'essentiel, donc à parfaitement maîtriser la question !
47. Cela permet de s'exercer (esquisses rapides) et d'en garder la trace (y compris des erreurs) pour assimiler les progrès au fur et à mesure.
48. C'est de se coller mutuellement, apprendre mieux ce que l'autre a compris, savoir mieux ce que l'on explique à l'autre. Le résultat n'est pas un concours mais un savoir professionnalisant.
49. Vous avez, forcément, dû répondre uniquement : « oui » ! Apprenez à répondre à *la* question posée ; ne compliquez pas et refusez la complication. Cela dit, cette question était une boutade !
50. C'est de redire la question posée soit avec d'autres termes, soit en y ajoutant la précision qui vous semble indispensable pour ne pas être taxé de « hors sujet ».
51. Cela évite les malentendus soit de vous, soit du jury. De plus, à l'oral, cela vous donne quelques instants de plus pour formaliser votre réponse (c'est ce que font toutes les personnalités interviewées par un journaliste).
52. Interne voulait dire « médial » et externe, « latéral ».
53. C'est le mouvement dans lequel, coude au corps et fléchi à angle droit, la paume de la main regarde vers le sol.
54. Elle s'appelle toujours face dorsale. Les orientations anatomiques sont immuables.
55. Ab- (écartement) et -duction (conduite). C'est le mouvement qui écarte un segment de l'axe corporel.
56. Il représente une surface de glissement bien plus résistante qu'une bourse synoviale et ensuite il augmente le bras de levier du tendon qui s'y attache.
57. C'est, étymologiquement, un « petit filet » qui sert à plaquer des tendons contre le plan ostéo-articulaire.
58. Collatéral veut dire « qui va à côté ». Cela se rapporte donc à un ensemble de structures : aussi bien un ligament collatéral, un nerf collatéral, un vaisseau collatéral.

Deuxième partie : le fond

1. La scapula et la clavicule.
2. Quatre : scapulohumérale, scapulothoracique, acromioclaviculaire, sternoclaviculaire. La bourse synoviale subdeltoïde, parfois nommée « fausse articulation de De Sèze », n'est pas une articulation anatomique, c'est une assimilation d'ordre fonctionnel.

3. Ce sont les muscles dits « de la coiffe ».
4. Deux (antérieur et postérieur).
5. Nerfs radial, médian, ulnaire, musculocutané.
6. Artère brachiale.
7. Trois : humérus, ulna et radius.
8. Sept : capitulum et trochlée pour l'humérus, incisure trochléaire et incisure radiale pour l'ulna, fovéa et pourtour de la tête pour le radius, face profonde du ligament annulaire.
9. C'est le radius.
10. Ce sont les muscles dont les tendons ne vont pas jusqu'aux doigts, mais s'insèrent sur les bases des métacarpiens (plus le long palmaire, sur le rétinaculum des muscles fléchisseurs, et le fléchisseur ulnaire du carpe qui se termine sur le pisiforme).
11. Deux, le rond et le carré.
12. Deux, le supinateur et le biceps brachial.
13. Motrice, sensorielle, sensitive et expressive.
14. Carpe, métacarpe, phalanges.
15. Les muscles extrinsèques (venant de l'avant-bras) et les intrinsèques (venant de la main elle-même).
16. Ils possèdent 3 phalanges (sauf le pouce qui en a deux). Chaque phalange a ses propres insertions ; l'articulation avec le métacarpe est une ellipsoïde ; celles entre les phalanges sont des ginglymes.
17. La radiale et l'ulnaire (formant des anastomoses et donnant des artères digitales).
18. Le radial, le médian, l'ulnaire.
19. La stabilité.
20. Oui (en dehors le sartorius, en dedans le long adducteur, en haut le ligament inguinal).
21. Trois : le grand, le moyen et le petit.
22. C'est la portion inférieure, qui renferme les organes recto-uro-génitaux et n'est pas péritonisée.
23. Ils vont soit vers le haut (dorsaux et abdominaux), soit vers le bas : vers le fémur (des muscles courts et des muscles longs) ou vers la jambe.
24. C'est son gros bord postérieur (insertion des adducteurs et de 2 chefs du quadriceps).
25. C'est le sartorius.
26. Le sciatique (en arrière) et les 2 branches terminales du nerf obturateur (le nerf fémoral n'existe plus, ses terminales se perdent dans la masse musculaire).
27. Veine grande saphène. Elle remonte depuis la cheville jusqu'à la hanche, à la partie médiale du membre inférieur, en sous-cutané.
28. Des nerfs (tibial et fibulaire commun), des vaisseaux (artère et veine poplitées), des nœuds lymphatiques et de la graisse.
29. Le fémur, le tibia et la patella (et non la fibula).
30. Parce qu'elle offre un bras de levier accru pour le tendon du quadriceps (nommé quadricipital au-dessus de la patella et tendon patellaire en dessous) ainsi qu'une surface de glissement très résistante sur le fémur.
31. C'est la saillie sous-cutanée formant la partie basse des 2 os de la jambe : malléole médiale ou tibiale, latérale ou fibulaire.
32. Au triceps sural.
33. C'est l'articulation talocrurale.
34. Parce qu'une mortaise est fixe, alors que le contact tibia-fibula fonctionne comme une « pince » enserrant l'os talus.
35. Trois : tarse, métatarse, phalanges.
36. On peut le classer dans les releveurs du pied, dans les muscles propres de l'hallux, dans les muscles extrinsèques.
37. À la face plantaire.
38. C'est le nerf sciatique qui est leur origine (par le nerf tibial et les fibulaires).
39. C'est le trou situé au milieu de la vertèbre (entre son corps et son arc postérieur).
40. C'est le trou formé, entre 2 vertèbres, par l'espace situé entre leurs pédicules.
41. Trois : 1 entre les corps, en avant, et 2 au niveau des processus articulaires postérieurs (PAP) en arrière.

42. C'est l'espace inclus dans la cage thoracique et qui renferme les poumons et le médiastin (dont le cœur).
43. L'aorte, les veines caves (supérieure et inférieure), le canal thoracique et le système azygos.
44. Au niveau de la 4e vertèbre cervicale.
45. Entre autres, elle possède 2 foramens transversaires pour les 2 artères vertébrales.
46. Trois : courbure selon les faces, selon les bords et selon l'axe.
47. Avec les 2 clavicules et avec les 7 premières paires de cartilages costaux.
48. C'est la séparation entre grand bassin et petit bassin, représentée par les lignes arquées des 2 os coxaux et la partie la plus antérieure du sacrum (promontoire).
49. Le piriforme, l'obturateur interne, l'iliaque.
50. Les artères iliaques, d'abord les 2 iliaques communes, puis leurs prolongements : les iliaques internes et externes.
51. Le neurocrâne ou boîte crânienne et le viscérocrâne ou massif facial.
52. Les orbites, les fosses nasales, la cavité orale et les sinus.
53. Ce sont des sutures.
54. C'est l'articulation temporomandibulaire, qui associe aussi l'articulé dentaire.

This page intentionally left blank

CONCLUSION

© 2018, Elsevier Masson SAS. Tous droits réservés

CONCLUSION

Avec l'anatomie, vous vous lancez dans l'étude d'une matière **passionnante** et que vous retrouverez **à tous les tournants** de votre profession, absolument quotidiennement avec tous les patients.

Malgré sa réputation, l'anatomie n'est pas une matière réservée aux « forts en thème » ou aux grosses têtes. Un apprentissage construit, raisonné, codifié à partir des exigences essentielles vous amènera inéluctablement à la **réussite** et au plaisir qui l'accompagne !

Ne sautez pas les étapes et sachez, comme un sportif, vous entraîner patiemment et régulièrement.
Bonne route !

BIBLIOGRAPHIE

© 2018, Elsevier Masson SAS. Tous droits réservés

Bargy F, Beaudouin S. Les clés de l'anatomie. Paris : Ellipses ; 2010.
Brauer M. Enseigner à l'université. Conseils pratiques, astuces, méthodes pédagogiques. Paris : Armand Colin ; 2011.
Dufour M. Anatomie de l'appareil locomoteur. 2e éd. 3 vol. Paris : Elsevier Masson ; 2017.
Dufour M. Anatomie des organes et viscères. Paris : Elsevier Masson ; 2017.
Giordan A, Saltet J. Apprendre à apprendre. Paris : Librio ; 2017.
Kamina P. Anatomie clinique. 5 vol. Paris : Maloine ; 2009.
Parent F, Jouquan J (Eds). Penser la formation des professionnels de la santé. Bruxelles : De Boeck ; 2013.
Paturet G. Traité d'anatomie humaine. Tome II. Membres supérieur et inférieur. Paris : Masson ; 1951.
Rabischong P. Anatomie compréhensive des fonctions motrices. Bruxelles : De Boeck-Solal ; 2013.
Rouvière H. Anatomie humaine, descriptive et topograhique. Tome III. Paris : Masson ; 1970.
Testut L, Jacob O. Traité d'anatomie topographique avec applications médico-chirurgicales. Tome II. Paris : Doin ; 1909.
Singh V, Kharb P. A paradigm shift from teaching to learning gross anatomy : meta-analysis of implications for instructional methods. J Anatom Society of India 2013 ; 62 : 84–9.
Trost O, Trouillot P. Introduction à l'anatomie. 2e éd. Paris : Ellipses ; 2016.

Elsevier Masson S.A.S
65, rue Camille-Desmoulins,
92130 Issy-les-Moulineaux
Dépôt Légal : juin 2018

Composition : SPI

Imprimé en Italie par Printer Trento